

## بررسی میزان ابتلای گراز، کل و بز و مارال‌های منطقه حفاظت‌شده آینالوی استان آذربایجان شرقی به آلودگی‌های انگلی دستگاه گوارش

رقیه نوروژی<sup>۱\*</sup>، علی اوزبندی<sup>۲</sup>

۱. استادیار گروه پاتوبیولوژی، دانشکده دامپزشکی، دانشگاه تبریز، تبریز، ایران.

۲. تکنسین دامپزشکی، منطقه حفاظت‌شده آینالو، کلیبر، آذربایجان شرقی، ایران.

\* نویسنده مسئول مکاتبات: r.norouzi@tabrizu.ac.ir

(دریافت مقاله: ۹۵/۴/۲ پذیرش نهایی: ۹۶/۵/۴)

### چکیده

آلودگی‌های انگلی با به خطر انداختن سلامت حیوانات حیات وحش می‌تواند به‌عنوان تهدیدی برای حیات آنها محسوب گردد و نیز به دلیل نقش آنها در حفظ عفونت در طبیعت به‌عنوان مخزن و سپس انتقال آن به حیوانات اهلی و انسان حائز اهمیت می‌باشند. علی‌رغم انتشار گراز (*Sus scrofa*)، کل و بز (*Capra aegagrus*) و مارال (*Cervus elaphus*) در دنیا، اطلاعات اندکی از آلودگی‌های انگلی آنها وجود دارد. شناخت فون انگلی حیوانات ساکن در مناطق حفاظت‌شده، شاید قدمی در راستای حفظ گونه این جانوران باشد. هدف از مطالعه حاضر، تعیین میزان آلودگی دستگاه گوارش گراز، کل و بزها و مارال‌های منطقه حفاظت‌شده آینالو شهرستان کلیبر استان آذربایجان شرقی به انگل‌ها می‌باشد. در بهار سال ۱۳۹۴ تعداد ۳۰ نمونه مدفوعی از گراز، ۳۰ نمونه از کل و بز و ۳۰ نمونه از مارال‌های منطقه نامبرده جمع‌آوری و به روش لام مستقیم و روش تغلیظی کلیتون لین مورد بررسی قرار گرفت. از نمونه مدفوعی گرازها، ۵ گونه کرم شامل: *تریشیوریس سوئیس*، *استرونژیلوئیدس سوئیس*، *فیزوسفالوس سکسالاتوس*، *آسکاریس سووم* و لارو دستگاه تنفسی *متاسترونژیلوس اپری* جدا گردید. از بین این گونه‌ها *استرونژیلوئیدس سوئیس* برای اولین بار از ایران گزارش شد ولی هیچ تک‌یاخته‌ای مشاهده نگردید. در نمونه کل و بز، ۱ گونه نامتود *اوزوفلگوستوم کلمبیانوم*، ۱ گونه لارو ریوی *مولریوس کاپیلاریس* و یک مورد ایمریا مشاهده گردید و از نمونه مارال‌ها ۱ گونه لارو ریوی و یک گونه ایمریا جدا شد. کلیدواژه‌ها: آلودگی‌های انگلی، گراز، کل و بز، مارال، آینالو، آذربایجان شرقی.

**مقدمه**

آلودگی‌های انگلی از شایع‌ترین امراض حیوانات حیات وحش محسوب می‌گردد. از طرفی شرایط اقلیمی و آب و هوایی، نحوه تغذیه حیوانات و پوشش گیاهی از جمله عوامل تاثیرگذار بر آلودگی‌های انگلی محسوب می‌شوند (Khan et al., 1996). مطالعه و بررسی فون انگلی یک منطقه خاص ما را در جهت شناسایی بهتر انگل‌های آن منطقه در میزان مورد نظر رهنمون می‌سازد و در پی آن اقدامات پیشگیرانه و یا درمانی در زمینه مبارزه با آلودگی‌های انگلی آن ناحیه به نحو مؤثرتری اعمال خواهد گردید. مطالعه روی بیماری‌های انگلی حیات وحش به دلیل نقش آنها در حفظ عفونت در طبیعت به عنوان مخزن و سپس انتقال آن به حیوانات اهلی و انسان حائز اهمیت می‌باشد (Soulsby, 1986)

منطقه گردشگری آینالو (Aynaloo) یا آینالی (Aynali) در گویش محلی، در شهرستان خداآفرین در استان آذربایجان شرقی، از معدود مناطق کشور است که طبیعت زیبای آن دست‌نخورده باقی مانده است. این منطقه که دارای اقلیمی معتدل و کوهستانی است در ناحیه شمال غربی شهرستان کلبر و در فاصله ۵۵ کیلومتری شهر کلبر و در ۱۵ کیلومتری روستای عاشقلو (ساحل ارس) قرار دارد. سه نقطه گردشگری کلبر شامل: قلعه بابک، دره مکیدی و آینالو هستند که آینالو در بکرترین قسمت از بخش‌های جنگلی ارسباران قرار گرفته است و یکی از چند زیست بوم غنی بر روی کره زمین است (Mohseni and Roostaei, 2012).

گراز یا خوک وحشی اورآسیا (*Sus scrofa*) نوعی خوک است که نیای بیشتر خوک‌های اهلی به‌شمار می‌رود و در اکثر اکوسیستم‌های ایران یافت می‌شود ولی

اطلاعات دقیقی از تعداد جمعیت آنها در دسترس نیست (Joslin, 2015). گرازها در ایران به‌دلیل آسیب به محصولات کشاورزی و نیز استفاده از گوشت آن توسط اقلیت‌ها شکار می‌گردند (Bush et al., 1997).

کل و بز (*Capra aegagrus*) گونه‌ای از بز کوهی است که نرها کل نامیده می‌شوند. این حیوان جد بز اهلی است که سال‌های پیش در ایران دسته‌های بزرگی از این حیوان در اکثر مناطق کوهستانی مشاهده می‌شد ولی به‌علت شکار بی‌رویه در سال‌های اخیر جمعیت آن در اکثر زیستگاه‌های کشور به شدت روبه کاهش گذاشته و در بسیاری از مناطق تحت حفاظت کشور نظیر جنگل‌های آینالو از این حیوانات محافظت می‌شود (Weinberg et al., 2008).

مارال یا گوزن قرمز (*Cervus elaphus*) یکی از بزرگ‌ترین انواع گوزن است که بومی اروپا، آسیای صغیر، غرب آسیا و آسیای میانه و شمال آفریقا می‌باشد. در گذشته جمعیت بسیار زیادی در اغلب نواحی جنگلی سواحل دریای خزر، ارتفاعات البرز و دامنه‌های زاگرس داشت ولی امروزه تنها در برخی از ارتفاعات دور از دسترس پیدا می‌شود (Firouz, 2005).

با توجه به با ارزش بودن حیوانات مناطق حفاظت‌شده، تاکنون مطالعات قابل توجه و نظام‌مندی در رابطه با میزان آلودگی‌های انگلی آنها در کشور و استان صورت نگرفته است. مطالعه حاضر به منظور بررسی وضعیت آلودگی گراز، کل و بز و مارال‌های منطقه حفاظت‌شده آینالو-کلبر استان آذربایجان شرقی انجام پذیرفت.

## مواد و روش‌ها

در این بررسی نمونه‌گیری به صورت خوشه‌ای تصادفی از ۳۰ گراز، ۳۰ بز وحشی و ۳۰ مارال تحت پوشش منطقه حفاظت‌شده آینالو واقع در شمال‌غرب شهرستان کلبر استان آذربایجان شرقی انجام شد. حیوانات، تحت نظر گرفته شده و بعد از دفع مدفوع، سریع به محل مراجعه و از قسمت فوقانی آن، نمونه‌برداری شد. نمونه در ظرف حاوی فرمالین ۱۰ درصد به آزمایشگاه انگل‌شناسی منتقل و مورد بررسی قرار گرفت. در آزمایشگاه جهت بررسی اولیه، لام مستقیم تهیه شد، سپس برای بررسی دقیق تک‌یاخته‌ها از محلول شناورسازی شیت (sheather) و جهت بررسی و ارزیابی تخم‌ها و لاروها از روش شناورسازی کلیتون-لین با استفاده از محلول کلر و روی استفاده گردید و به وسیله

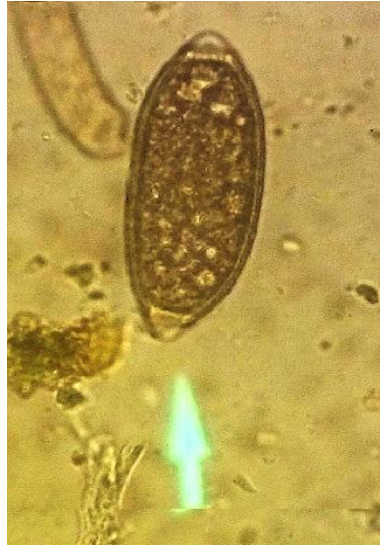کلیدهای تشخیصی موارد انگلی به صورت جداگانه شناسایی شد.

## یافته‌ها

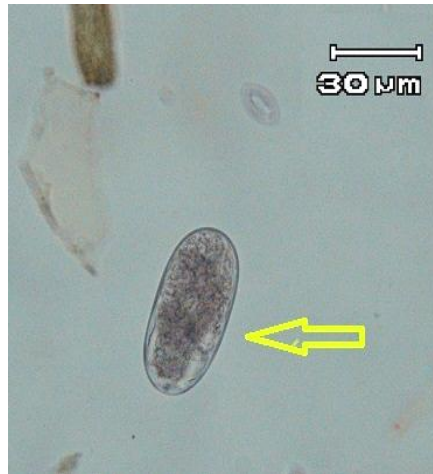از نمونه مدفوعی گرازها ۴ گونه کرم شامل: *تریشیوریس سوئیس*، *استرونژیلوئیدس سوئیس*، *فیزوسفالوس سکسالاتوس* و *آسکاریس سووم* و ۱ گونه لارو دستگاه تنفسی *متاسترونژیلوس اپری* جدا گردید ولی هیچ تک‌یاخته‌ای مشاهده نشد. در نمونه کل و بز، ۱ گونه نماتود نادر *اوزوفاگوستوم کلمبیانوم*، ۱ گونه لارو ریوی *مولریوس کاپیلاریس* و یک گونه ایمریا مشاهده گردید و از نمونه مارال‌ها ۱ گونه لارو ریوی *دیکتیوکالوس* و یک گونه ایمریا جدا گردید که درصد شیوع آنها در جدول ۱ نشان داده شده است.

جدول ۱- شیوع آلودگی‌های انگلی در نمونه مدفوعی ۳۰ گراز، ۳۰ کل و بز و ۳۰ مارال منطقه حفاظت‌شده آینالو استان آذربایجان شرقی

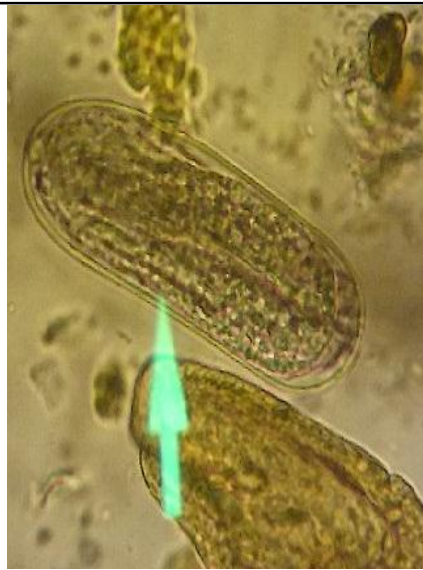نوع حیوان	نوع آلودگی انگلی	نام انگل	درصد
گراز	آلودگی کرمی	<i>تریشیوریس سوئیس</i>	٪۶۶
		<i>استرونژیلوئیدس سوئیس</i>	٪۲۳/۴
		<i>فیزوسفالوس سکسالاتوس</i>	٪۴۰
		<i>آسکاریس سووم</i>	٪۱۳/۳
کل و بز	آلودگی تک‌یاخته‌ای	<i>متاسترونژیلوس اپری</i>	٪۱۶/۷
		-	-
مارال	آلودگی کرمی	<i>اوزوفاگوستوم کلمبیانوم</i>	٪۶۶
		<i>مولریوس کاپیلاریس</i>	٪۴۰
		ایمریا	٪۴۳/۳
		لارو <i>دیکتیوکالوس</i>	٪۶۶/۶
	آلودگی تک‌یاخته‌ای	ایمریا	٪۲۶/۶



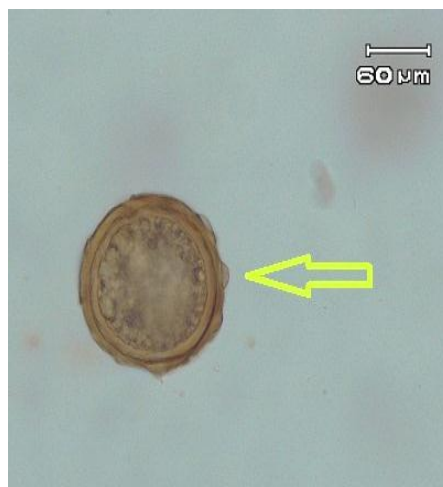شکل ۱- تخم تریشیوریس سوئیس لیموئی شکل با دو قطب تویی دار مشاهده شده در مدفوع گرازهای منطقه حفاظت‌شده آینالوی استان آذربایجان شرقی با عدسی  $\times 40$ .



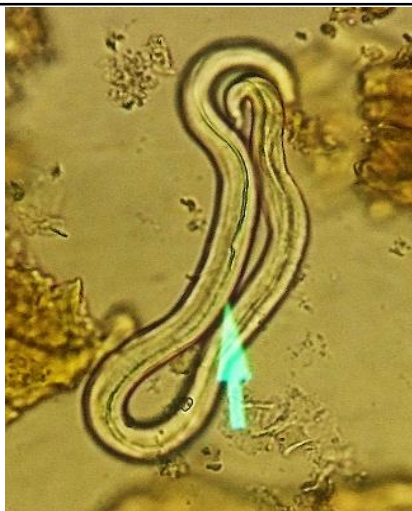شکل ۲- تخم استرونژیلوئیدس سوئیس بیضی شکل با جدار نازک حاوی نوزاد ضخیم مشاهده شده در مدفوع گرازهای منطقه حفاظت‌شده آینالوی استان آذربایجان شرقی با عدسی  $\times 10$ .



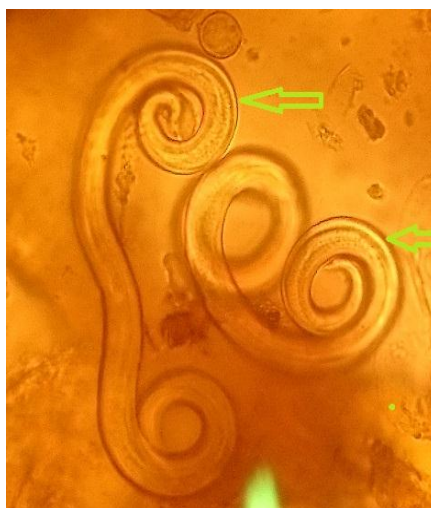
شکل ۳- تخم فیزوسفالوس سکسالاتوس بیضی شکل با پوسته ضخیم و حاوی نوزاد مشاهده شده در مدفوع گرازهای منطقه حفاظت شده آینالوی استان آذربایجان شرقی با عدسی  $\times 40$ .



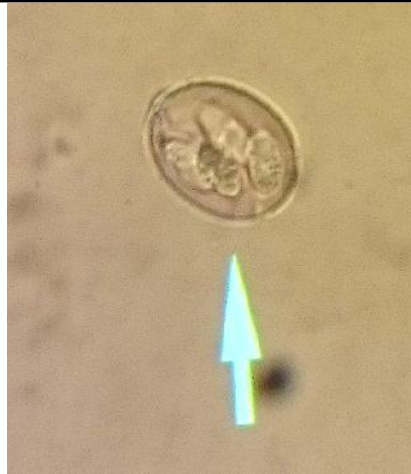شکل ۴- تخم آسکاریس سووم دیواره خارجی ضخیم و چاله دار مشاهده شده در مدفوع گرازهای منطقه حفاظت شده آینالوی استان آذربایجان شرقی با عدسی  $\times 40$ .



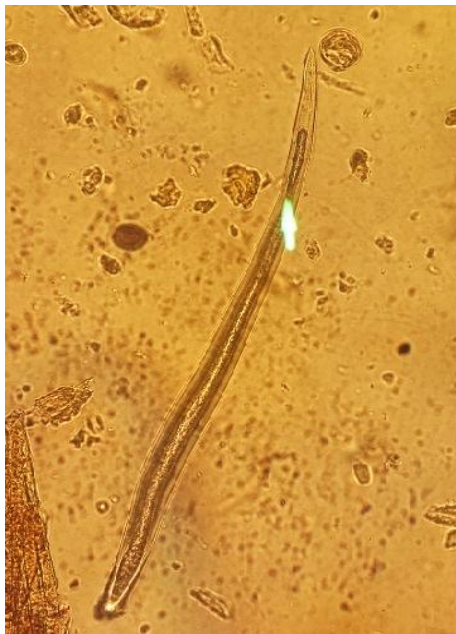شکل ۵- لارو متاسترونژیلوس/پری با ۰/۳ میلی‌متر طول و انتهای خلفی شدیداً خمیده و گرد و دارای سه لب در قسمت قدامی مشاهده شده در مدفوع گرازهای منطقه حفاظت‌شده آینالوی استان آذربایجان شرقی با عدسی ۱۰×.



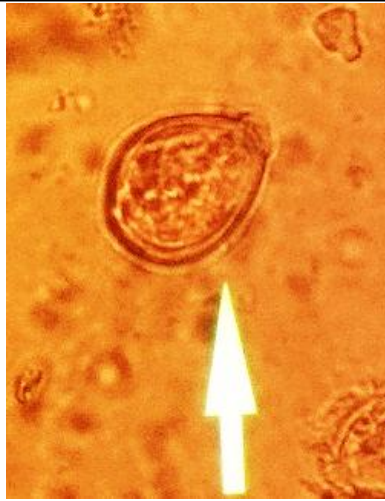شکل ۶- لارو مولریوس کاپیلاریس با دو انتهای پیچ‌خورده مشاهده شده در مدفوع کل و بزهای منطقه حفاظت‌شده آینالوی استان آذربایجان شرقی با عدسی ۴۰×.



شکل ۷- گونه ایمریا مشاهده شده در مدفوع کل و بزهای منطقه حفاظت‌شده آینالوی استان آذربایجان شرقی با عدسی  $\times 40$ .



شکل ۸- لارو ریوی مشاهده شده در مدفوع مارال‌های منطقه حفاظت‌شده آینالوی استان آذربایجان شرقی با عدسی  $\times 40$ .



شکل ۹- گونه ایمریا مشاهده شده در مدفوع مارال‌های منطقه حفاظت‌شده آبنالوی استان آذربایجان شرقی با عدسی  $\times 40$ .

## بحث و نتیجه‌گیری

در ایران در مورد آلودگی انگلی حیوانات ساکن حیات وحش تحقیقات کمی انجام شده است. گرازهای وحشی در ۹ کرم با خوک‌های اهلی، ۶ کرم با نشخوارکنندگان و ۳ کرم با انسان مشترک هستند. در مطالعه‌ای که توسط اسلامی و حمدی در سال ۱۹۹۲ انجام شد، تعداد ۵۷ گراز از مناطق مختلف حفاظت‌شده مورد بررسی قرار گرفت و ۱۰ گونه نماتود، ۱ گونه آکانتوسفال، ۲ گونه ترماتود و ۳ لارو سستود گزارش گردید و برای اولین بار متاسترونژیلیوس پودندوتکتوس و متاسترونژیلیوس سالمی را از ایران گزارش نمودند (Eslami and Farsad, 1992).

در سال ۲۰۰۳ سلیمانی محمدی و همکاران ۷ گونه کرم را ۱۲ گراز وحشی از استان لرستان جدا نمودند که شامل سیستمی سرکوس تنیوکولوس، سیستمی سرکوس سلولوزا، متاسترونژیلیوس پودندوتکتوس، متاسترونژیلیوس آپری، متاسترونژیلیوس سالمی، تریشیوریس سوئیس و ماکراکانتورینکوس هیرونداسئوس

بودند و هیچ‌گونه ترماتودی مشاهده نشد. سه گونه از کرم‌های گزارش‌شده قابل انتقال به انسان بوده و از اهمیت بهداشتی برخوردار هستند (Solaymani-Mohammadi *et al.*, 2003). در مطالعه‌ای که در سال ۲۰۱۴ قره‌داغی و همکاران در شهرستان تالش انجام دادند، از یک گراز شکارشده ۷ گونه کرم شامل: متاسترونژیلیوس آپری، دیکروسلیوم دندریتیکوم، ماکراکانتورینکوس هیرونداسئوس، فیزوسفالوس سکسالاتوس، تریشیوریس سوئیس و مرحله نوزادی تنیا هیداتیژنا را جدا نمودند (Garedaghi *et al.*, 2014).

داسیلوا و مولر در سال ۲۰۱۳ از جنوب برزیل انگل‌های دستگاه تنفس ۴۰ گراز وحشی را بررسی نمودند و سه گونه متاسترونژیلیوس پودندوتکتوس، آپری و سالمی را جدا نمودند (Da Silva and Müller, 2013). تفاوت این مطالعه با مطالعات ذکرشده در این است که تمام مطالعات مذکور بر روی لاشه مرده یا شکارشده گرازها انجام شده است و بنابراین تعداد انگل‌های جداشده زیاد است، ولی مطالعه حاضر به دلیل قوانین مربوط به



سایر عوامل در ایجاد اختلاف بین انگل‌های دستگاه گوارش دخیل می‌باشد. مطالعه روی انگل‌های حیات وحش مخصوصاً *تریشنا* / *اسپیرالیس* به دلیل نقش این حیوانات، در حفظ عفونت در طبیعت به عنوان مخزن و سپس انتقال آن به حیوانات اهلی و انسان مخصوصاً شکارچیان، محیط‌بانان و اقلیت‌های مذهبی که از گوشت گراز استفاده می‌کنند، حائز اهمیت می‌باشد. همان‌طور که ذکر شد، به دلیل قوانین منع شکار حیوانات در این بررسی، از نمونه مدفوعی استفاده شد و نمونه مدفوعی خود نشان‌دهنده تمام آلودگی‌های انگلی حیوان نمی‌باشد. بنابراین، تنوع انگل‌های جداشده از سایر مطالعات کمتر بوده است، ولی به دلیل این‌که در منطقه آینالوی ارسباران مطالعه‌ای در این راستا انجام نشده است، این مطالعه در نوع خود منحصربه‌فرد بوده و می‌تواند نقطه آغازی برای مطالعات بعدی در منطقه باشد.

### سپاسگزاری

نمونه‌های کارشده در این مقاله توسط سازمان حفاظت محیط زیست استان آذربایجان شرقی تأمین شده است و کارهای عملی و تحقیقاتی آن در بخش انگل‌شناسی دانشکده دامپزشکی دانشگاه تبریز انجام شده است. لذا، نویسندگان از کلیه دست‌اندرکاران سازمان حفاظت محیط زیست استان آذربایجان شرقی و دانشکده دامپزشکی دانشگاه تبریز کمال تقدیر و تشکر را دارند. نویسندگان اعلام می‌دارند که هیچ‌گونه تضاد منافی ندارند.

ممنوعیت شکار، روی مدفوع تازه حیوان انجام شده است و لذا تنوع کرم‌های مشاهده‌شده کمتر می‌باشد.

گیه و همکاران در سال ۲۰۱۳ مدفوع ۲۴۱ بز وحشی در کشور کره را مورد بررسی قرار دادند که ۶۹/۳ درصد آنها به یک نوع انگل گوارشی آلوده بودند که بیشترین آلودگی مربوط به گونه ایمریا بوده است که با این مطالعه مطابقت دارد و ۵۴ رأس از آنها به نماتود و ۵ رأس به سستود آلوده بودند (Gebeyehu et al., 2013).

کوزال و همکاران در سال ۲۰۱۵ از جنوب لهستان ۶ مارال را مورد بررسی قرار دادند که ۵ تا از آنها شکار و یکی مرده بود و از آنها دو گونه ایمریا و ۴ گونه نماتود جدا کردند (Kowal et al., 2015). در مطالعه‌ای از نروژ، دیویدسون و همکاران در سال ۲۰۱۴، تعداد ۱۳ گوزن قرمز (مارال) را انتخاب نموده و از شیردان آنها ۳ گونه نماتود و از روده آنها ۴ گونه نماتود جدا نمودند (Davidson et al., 2014).

در مطالعه حاضر، برای اولین بار لارو *اوزوفագوستوموم کلمبیانوم* گزارش شد که تفریق آن از *اوزوفագوستوموم ونولوزوم* بر اساس اندازه غلاف دم ("tail" sheath measurements) و فیلامنت انجام شد که *اوزوفագوستوموم کلمبیانوم* دارای فیلامنت است ولی *اوزوفագوستوموم ونولوزوم* فاقد فیلامنت است (Van Wyk et al., 2004).

با توجه به مطالب و تحقیقات ذکر شده، متفاوت بودن آب و هوا، اقلیم، نحوه تغذیه حیوانات، پوشش گیاهی و

## منابع

- Bush, A.O., Lafferty, K.D., Lotz, J.M. and Shostak, A.W. (1997). Parasitology meets ecology on its own terms. *Journal of Parasitology*, 83: 575-583.
- Da Silva, D. and Müller, G. (2013). Parasites of the respiratory tract of *Sus scrofa scrofa* (wild boar) from commercial breeder in southern Brazil and its relationship with *Ascaris suum*. *Parasitology Research*, 112(3): 1353-1356.
- Davidson, R.K., Kutz, S.J., Madslie, K., Hoberg, E. and Handeland, K. (2014). Gastrointestinal parasites in an isolated Norwegian population of wild red deer (*Cervus elaphus*). *Acta Veterinaria Scandinavica*, 56: 59.
- Eslami, A. and Farsad-Hamdi, S. (1992). Helminth parasites of wild boar, *Sus scrofa*, in Iran. *Journal of Wildlife Diseases*, 28(2): 316-318.
- Firouz, E. (2005). Red deer. *Encyclopedia Iranica*, online edition, available at [http://www.iranicaonline.org/articles/Red deer](http://www.iranicaonline.org/articles/Red%20deer).
- Garedaghi, Y., Mojallal, S. and Ouzbandi, A. (2014). Helminth Parasites of a hunted-wild boar (*Sus scrofa*) in the Talesh City, North of Iran. *Bulletin of Environment, Pharmacology and Life Sciences*, 3(3): 247-250.
- Gebeyehu, E.B., Seo, M.G., Jung, B.Y., Byun, J.W., Oem, J.K., Kim, H.Y., *et al.* (2013). Prevalence of gastrointestinal parasites in Korean native goat (*Capra hircus aegagrus*). *The Journal of Animal and Plant Sciences*, 23(4): 986-989.
- Joslin, P. (2015). Boar. *Encyclopædia Iranica*, online edition, available at <http://www.iranicaonline.org/articles/boar-sus-scrofa-pers>.
- Khan, M.Q., Ghaffar, A., Anwar, M., Khan, M.A., Le-Jambre, L.F. and Know, M.R. (1996). Importance of parasites as a constraint on small ruminant product in Pakistan. *Sustainable Parasite Control in Small Ruminants: an international workshop sponsored by ACIAR and held in Bogor, Indonesia*, 113-118.
- Kowal, J., Kornaś, S., Nosal, P., Wajdzik, M., Basiaga, M. and Lesiak, M. (2015). Parasite infections in red deer *Cervus elaphus* from Krakow area, southern Poland. *Annals of Parasitology*, 61(1): 49-52.
- Mohseni, N. and Roostaei, S. (2012). Arasbaran ecotourism potential assessment with emphasis on the scientific and additional values. *International Research Journal of Applied and Basic Sciences*, 3(6): 1143-1147.
- Solaymani-Mohammadi, S., Mobedi, I., Rezaian, M., Massoud, J., Mohebbali, M., Hooshyar, H., *et al.* (2003). Helminth parasites of the wild boar, *Sus scrofa*, in Luristan province, western Iran and their public health significance. *Journal of Helminthology*, 77(3): 263-267.
- Soulsby, E.J.L. (1986). *Helminths, Arthropods and Protozoa of Domestic Animals*. 6<sup>th</sup> ed., UK: London, Baillière Tindall & Cassell, pp: 326-327.
- Van Wyk, J.A., Cabaret, J. and Michael, L.M. (2004). Morphological identification of nematode larvae of small ruminants and cattle simplified. *Veterinary Parasitology*, 119(4): 277-306.
- Weinberg, P., Jdeidi, T., Masseti, M., Nader, I., de Smet, K. and Cuzin, F. (2008). *Capra aegagrus*. IUCN Red List of Threatened Species.

## Survey of gastrointestinal parasite in wild boar (*Sus scrofa*), wild goat (*Capra aegagrus*) and red deer (*Cervus elaphus*) in the Aynaloo protected area, East Azerbaijan

Norouzi, R.<sup>1\*</sup>, Ouzbandi, A.<sup>2</sup>

1- Assistance Professor, Department of Pathobiology, Faculty of Veterinary Medicine, University of Tabriz, Tabriz, Iran.

2- Veterinary Technician, Department of the Kaleybar City Environment Protection, Kaleybar, East Azerbaijan, Iran.

\*Corresponding author's email: r.norouzi@tabrizu.ac.ir

### Abstract

Parasitic infections by endangering the health of wild animals cause be their threatened life and wildlife are important to evaluate the extent to which wild animals serve the sources of infectious agents transmitted to livestock and humans. Regardless distributed wild boars (*Sus scrofa*), wild goat (*Capra aegagrus*) and red deer (*Cervus elaphus*) throughout the world, no studies on their parasitic infections. Knowledge of the parasitic fauna of inhabitant animals in protected areas may be used in protection for endangered species. The present study aimed to investigate the status of parasite infections in wild boar, wild goat and red deer in the Aynaloo protected area, Northwest of Kaleybar city, East Azerbaijan province. For this purpose, in spring 2015, 30 fecal samples of wild boar, and 30 fecal samples of wild goat and 30 fecal samples of red deer collected. The samples were processed using direct smear and Clayton lane floatation technique. In this study, from wild boar samples five species of helminths were detected: *Trichuris suis*, *Strongyloides suis*, *Physocephalus sexalatus*, *Ascaris suum* and *Metastrongylus apri*. Among them, however, one species (*Strongyloides suis*) was reported for the first time in Iran. Protozoa were not detected in the fecal samples of the wild boar. Wild goats were infected with two species (*Oesophagostomum columbianum* and *Muellerius capillaris*) and *Eimeria* spp. From red deer samples were detected respiratory larva and *Eimeria* spp.

**Conflict of interest:** None declared.

**Keywords:** Parasitic infection, Wild boar (*Sus scrofa*), Wild goat (*Capra aegagrus*), Red deer (*Cervus elaphus*), Aynaloo, East Azerbaijan.