

## مطالعه تاثیر اسانس مرزه خوزستانی (*Satureja khuzestanica*) و جاذب سم پلی‌ذورب بر آفلاتوکسیکوزیس تجربی در بلدرچین ژاپنی

هما آراک<sup>۱</sup>، محمد امیر کریمی ترشیزی<sup>۲\*</sup>، شعبان رحیمی<sup>۳</sup>

۱- دانشجوی کارشناسی ارشد پرورش و تولید طیور، دانشگاه تربیت مدرس، تهران، ایران.

۲- استادیار گروه پرورش و تولید طیور، دانشگاه تربیت مدرس، تهران، ایران.

۳- استاد گروه پرورش و تولید طیور، دانشگاه تربیت مدرس، تهران، ایران.

\*نویسنده مسئول مکاتبات: karimitm@modares.ac.ir

(دریافت مقاله: ۹۲/۹/۱۷ پذیرش نهایی: ۹۲/۱۲/۱۲)

### چکیده

در این تحقیق پتانسیل ضد آفلاتوکسینی تغذیه با اسانس مرزه و جاذب سم پلی‌ذورب در برابر عوارض آفلاتوکسیکوزیس B<sub>1</sub> تجربی مورد بررسی قرار گرفت. تعداد ۱۴۴ قطعه بلدرچین نر ژاپنی ۲۱ روزه به شش گروه آزمایشی شامل: A- شاهد منفی (جیره بدون آفلاتوکسین)، B- شاهد مثبت (جیره آلوده حاوی ۲/۵ میلی‌گرم در کیلوگرم آفلاتوکسین)، C- جیره آلوده + ۳۰۰ PPM اسانس مرزه، D- جیره آلوده + ۶۰۰ PPM اسانس مرزه، E- جیره آلوده + ۹۰۰ PPM اسانس مرزه، F- جیره آلوده + ۲/۵ g/kg پلی‌ذورب با چهار تکرار (هر تکرار شش پرند) تقسیم شدند و آزمایش در قالب طرح کاملاً تصادفی انجام گرفت. طول دوره آزمایش ۱۰ هفته و در انتهای هفته‌های چهارم و دهم از هر قفس دو قطعه پرند به طور تصادفی کشتار شدند. وزن نسبی کبد، بورس و طحال اندازه‌گیری شد و نمونه‌های بافتی مناسب از کبد تهیه گردید. در پایان هفته دهم سطح مالون‌دی‌آلدئید موجود در گوشت تازه و نگه‌داری شده در یخچال مورد ارزیابی قرار گرفت. استفاده از اسانس مرزه در سطح ۶۰۰ PPM موجب کاهش اثرات آفلاتوکسین بر وزن بورس-فایبروس و طحال گردید. تغییرات چربی بسیار شدید و کانون‌های گرد و با اندازه متنوع در سلول‌های کبدی در حال دژنره‌شدن و فیروز نواحی باب در اثر وجود آفلاتوکسین (گروه B) مشاهده گردید. به نظر می‌رسد که استفاده از اسانس مرزه خوزستانی در سطح ۶۰۰ PPM و جاذب سم پلی‌ذورب می‌تواند به طور موثری اثرات مسمومیت ناشی از آفلاتوکسین B<sub>1</sub> را کاهش دهد.

کلید واژه‌ها: آفلاتوکسین، آسیب‌شناسی، کبد، مرزه خوزستانی، پلی‌ذورب

## مقدمه

آفلاتوکسین‌ها به گروهی از سموم قارچی تعلق داشته که مایکوتوکسین‌ها نامیده می‌شوند و به طور گسترده‌ای در محصولات کشاورزی و غذایی وجود داشته و در حیوانات و انسان باعث ایجاد مسمومیت‌های حاد و مزمن منجر به آسیب‌های شدید کبدی، سیروز و سرطان کبد می‌شوند. آفلاتوکسیکوزیس اولین بار پس از شیوع مرگ ناگهانی صدها هزار بوقلمون و اردک در سال ۱۹۶۰ کشف گردید و بیماری X بوقلمون نام گرفت (Blount, 1961). مطالعات روی حیوانات مختلف نشان داده است که کبد اندام هدف اصلی است و بنابراین علائم اصلی مصرف آفلاتوکسین در حیوانات اهلی و آزمایشگاهی آسیب‌های کبدی می‌باشد (Rosa et al., 2001).

هسیه در سال ۱۹۸۵ گزارش کرد که جلوگیری از طویل شدن و ختم فرآیند سنتز پروتئین، دخالت در مراحل پی در پی زنجیره تنفسی میتوکندری، تغییر در پاسخ ایمنی در بدن و اعمال اثرات سرطانزایی، تراژون و موتازن از طریق واکنش با بخش‌هایی از ترکیبات ماکرومولکول‌ها از اثرات شناخته شده آلودگی با آفلاتوکسین می‌باشد (Hsieh, 1985). در هنگام بروز این عارضه در پرندگان (مرغ، اردک، بوقلمون و بلدرچین) کبد متورم و رنگ پریده و گاهی اوقات چروکیده و دارای نقاط خونریزی می‌گردد. کلیه‌ها متورم و پر خون می‌شوند و در مواردی خونریزی‌هایی نیز بر روی آن‌ها دیده می‌شود. اندام‌های لنفاوی شامل بورس فابریسیوس، تیموس و طحال تحلیل می‌روند (Leeson et al., 1995).

آفلاتوکسین‌ها از تولیدکنندگان رادیکال‌های آزاد هستند. شاخصی که می‌تواند در صورت پراکسیداسیون لیپیدها دلیل بر وجود رادیکال‌های آزاد باشد مالون‌دی‌آلدئید (MDA) است. مالون‌دی‌آلدئید در اثر اکسیداسیون اسیدهای چرب غیراشباع تولید می‌شود. وقوع پراکسیداسیون لیپیدها موجب افزایش غلظت MDA می‌گردد (Karaman et al., 2005). مالون‌دی‌آلدئید می‌تواند با DNA واکنش داده و باعث تولید ترکیبات جهش‌زا در سلول‌های انسان شود (Collins, 2004). به منظور جلوگیری از اثرات مضر آفلاتوکسین ترکیب‌های متعددی مانند اسیدآلی، اسانس و عصاره‌های گیاهی، پروبیوتیک‌ها، آنزیم‌ها و پریبیوتیک‌ها را در جیره‌های طیور مورد آزمایش قرار داده‌اند. گیاهان یکی از منابع مهم ضداکسیدان می‌باشند. گزارش شده است که ترکیبات تیمول و کارواکرول که در بسیاری از اسانس‌های گیاهی وجود دارد، خواص ضد اکسیدانی قوی دارند. به نظر می‌رسد که خواص ضد اکسیدانی ترکیبات اسانس‌های گیاهی به علت وجود گروه‌های فنولیک است. اسانس‌ها به طور موثر، صدمات رادیکال‌های آزاد در بدن طیور را کاهش داده، بر سیستم‌های دفاعی ضد اکسیدانی بدن نظیر سوپراکسید دیسموتاز، گلوتاتیون پراکسیداز و ویتامین E تأثیر دارد (شریعتمداری و محیطی اصل، ۱۳۸۷).

آپسوی در سال ۲۰۱۰ بیان داشت که اسانس‌های گیاهی می‌توانند به دو طریق موجب کاهش اثرات آفلاتوکسیکوزیس گردند، اولاً از تشکیل DNA باند شده با آفلاتوکسین ممانعت می‌کنند و ثانیاً، آفلاتوکسین باعث افزایش اکسیژن فعال شده و اسانس‌های گیاهی

## مواد و روش‌ها

تعداد ۱۴۴ قطعه بلدرچین نر نژاد ژاپنی در سن ۲۱ روزگی به طور تصادفی بین ۲۴ قفس تقسیم و با جیره‌های آزمایشی مطابق با توصیه NRC (۱۹۹۴) تغذیه شدند. در این تحقیق شش جیره آزمایشی به صورت زیر در نظر گرفته شد: جیره A: شاهد منفی (دان بدون هرگونه افزودنی)، جیره B: شاهد منفی + ۲/۵ میلی گرم در کیلوگرم آفلاتوکسین B<sub>1</sub>، جیره C: جیره B + ۳۰۰ PPM اسانس مرزه خوزستانی، جیره D: جیره B + ۶۰۰ PPM اسانس مرزه خوزستانی، د- جیره E: جیره B + ۹۰۰ PPM اسانس مرزه خوزستانی، جیره F: جیره B + ۲/۵ گرم در کیلوگرم جاذب سم پلی ذورب.

پرنده‌گان تحت تیمارهای آزمایشی به آب و غذا دسترسی آزاد داشتند. جهت تولید آفلاتوکسین B<sub>1</sub> از یک ویال لیوفیلیزه اسپور *Aspergillus PTCC-5286 parasiticus* (تهیه شده از گنجینه میکروبی سازمان پژوهش‌های علمی و صنعتی ایران) استفاده شد.

در سنین ۴۹ و ۹۱ روزگی از هر قفس دو پرنده کشتار شدند و وزن نسبی کبد، بورس فابرسیوس و طحال (گرم به ازای ۱۰۰ گرم وزن بدن) ثبت شد. نمونه‌های بافت کبد در محلول فرمالین ۱۰ درصد بافر خنثی شده پایدار گردیدند و سپس قطعاتی از بافت‌های پایدار شده انتخاب و پس از گذراندن مراحل آماده‌سازی بافتی و تهیه بلوک‌های پارافین مقاطعی به ضخامت پنج میکرومتر برش داده شد. مقاطع به دست آمده با هماتوکسیلین و ائوزین جهت بررسی‌های هیستوپاتولوژی رنگ آمیزی شدند.

مطالعه تاثیر آفلاتوکسین B<sub>1</sub> و مواد افزودنی بر اکسیداسیون چربی، در دو مرحله انجام شد و در هر

موجب خنثی شدن گونه‌های اکسیژن فعال می‌شوند (Alpsoy, 2010).

مرزه گیاهی است معطر که اثرات مختلفی مانند درمان دردهای عضلانی، کرامپ، تهوع و بیماری‌های عفونی و اسهال دارد. همچنین از این گیاه در مواد غذایی به عنوان طعم‌دهنده استفاده می‌کنند. این گیاه در بررسی آزمایشگاهی اثرات ضد میکروبی، آنتی‌اکسیدان، خواب آور و ضد اسپاسم از خود نشان داده است. کارواکرول مهمترین جز و بیشترین درصد اسانس مرزه خوزستانی (*Satureja khuzestanica*) است. در مطالعات احمدوند و همکاران در سال ۲۰۱۳ نشان داده شد که مرزه خوزستانی دارای خواص آنتی‌اکسیدانی است و باعث مهار اکسیداسیون LDL و کاهش چربی سرم در موش‌های صحرایی دیابتی می‌گردد (Ahmadvand et al., 2013). امانلو و همکاران در سال ۲۰۰۵ نشان دادند که اسانس مرزه خوزستانی ظرفیت آنتی‌اکسیدانی بالایی دارد (Amanlou et al., 2005).

روش معمول دیگر برای مقابله با سموم قارچی که به طور گسترده رواج یافته است، استفاده از مواد جاذب غیر مغذی در جیره به منظور ترکیب شدن با آفلاتوکسین‌ها و کاهش جذب آنها در دستگاه گوارش می‌باشد (Karaman et al., 2005). با توجه به فعالیت آنتی‌اکسیدانی بالا در اسانس مرزه که بطور نسبی قابل قیاس با آنتی‌اکسیدان‌های شناخته شده‌ای مانند ویتامین E است، هدف از انجام این تحقیق بررسی و تعیین کارایی استفاده از اسانس مرزه بر علیه آفلاتوکسیکوزیس B<sub>1</sub> تجربی در بلدرچین می‌باشد.

## یافته‌ها

اثرات تغذیه با جیره‌های غذایی مورد آزمایش بر وزن کبد، بورس فابرسیوس و طحال در سنین ۴۹ و ۹۱ روزگی در جدول ۱ گزارش شده است. تأثیر تیمارهای آزمایشی بر وزن کبد در ۴۹ روزگی معنی‌دار نبود. این در حالی است که وزن کبد در پرندگان در پایان دوره آزمایش و پس از مصرف مزمن آفلاتوکسین به طور معنی‌داری تحت تأثیر تیمارهای آزمایشی قرار گرفت ( $p < 0/05$ ). اگر چه بین گروه‌های شاهد و دریافت کننده سم به همراه سطوح مرزه تفاوتی مشاهده نشد، نتایج نشان‌دهنده تفاوت معنی‌دار بین گروه دریافت کننده سم به تنهایی با گروه دریافت کننده سم به همراه پلی ذورب می‌باشد ( $p < 0/05$ ). در گروه‌های دریافت کننده اسانس مرزه با افزایش سطح مرزه در جیره‌های غذایی وزن کبد نسبت به گروه شاهد مثبت کاهش یافت، اما روند منظمی نداشت.

مرحله یک گرم از گوشت سینه مورد ارزیابی قرار گرفت. در مرحله اول گوشت تازه استفاده شد. مرحله دوم روی نمونه گوشتی پس از هفت روز نگهداری در یخچال انجام شد. در این بخش با اندازه‌گیری MDA که یکی از محصولات ثانویه فرآیند اکسیداسیون چربی می‌باشد، میزان وقوع اکسیداسیون چربی تعیین شد (Botsoglou, 2002).

طرح آزمایش مورد استفاده در این مطالعه کاملاً تصادفی بود و به هر تیمار چهار تکرار (هر تکرار شش قطعه بلدرچین ژاپنی نر) اختصاص داده شد. تجزیه واریانس یک طرفه با استفاده از رویه ANOVA در نرم افزار آماری SAS (۱۹۹۰) انجام شد و برای مقایسه میانگین‌ها از آزمون چند دامنه‌ای دانکن در سطح معنی‌داری ۰/۰۵ استفاده شد.

جدول ۱- اثر آفلاتوکسین B<sub>1</sub> وافزودنی بر وزن نسبی اندام‌های داخلی بلدرچین (گرم در ۱۰۰ گرم وزن بدن) در سن ۴۹ و ۹۱ روزگی

تیمار	آفلاتوکسین B <sub>1</sub>	اسانس مرزه	پلی ذورب	کبد	بورس فابرسیوس	طحال	کبد	طحال
	(ppm)	(ppm)	(g/kg)	سن ۴۹ روزگی	سن ۴۹ روزگی	سن ۴۹ روزگی	سن ۹۱ روزگی	سن ۹۱ روزگی
A	۰	-	-	۲/۹۹	۰/۰۴ <sup>ab</sup>	۰/۰۷	۰/۰۳۵ <sup>ab</sup>	۱/۲۸ <sup>ab</sup>
B	۲/۵	-	-	۳/۳۹	۰/۰۳۸ <sup>b</sup>	۰/۰۷	۰/۰۳۵ <sup>ab</sup>	۱/۷۱ <sup>a</sup>
C	۲/۵	۳۰۰	-	۳/۴۴	۰/۰۵ <sup>ab</sup>	۰/۰۸	۰/۰۵۴ <sup>a</sup>	۱/۵۴ <sup>ab</sup>
D	۲/۵	۶۰۰	-	۲/۶۸	۰/۰۴ <sup>b</sup>	۰/۰۵	۰/۰۳۱ <sup>b</sup>	۱/۴۳ <sup>ab</sup>
E	۲/۵	۹۰۰	-	۳/۰۵	۰/۰۶ <sup>ab</sup>	۰/۰۶	۰/۰۳۸ <sup>ab</sup>	۱/۵۰ <sup>ab</sup>
F	۲/۵	-	۲/۵	۳/۸۴	۰/۰۹ <sup>a</sup>	۰/۰۶	۰/۰۲۱ <sup>b</sup>	۱/۰۷ <sup>b</sup>
SEM <sup>۱</sup>				۰/۱۳	۰/۰۰۵	۰/۰۰۵	۰/۰۰۲	۰/۰۵۸
P-value				۰/۱۹	۰/۰۳	۰/۸۶	۰/۰۰۹	۰/۰۳۰

ab-حروف غیرهمنام در هر ستون نشان دهنده تفاوت معنی‌دار است ( $p < 0/05$ ).  
(۱) خطای معیار میانگین)

میانگین وزن نسبی طحال در سنین ۴۹ و ۹۱ روزگی در جدول ۱ نشان داده شده است. نتایج نشان می‌دهد که به استثنای سن ۴۹ روزگی که وزن نسبی طحال در بلدرچین‌های تغذیه شده با جیره آلوده به آفلاتوکسین نسبت به گروه شاهد تفاوت معنی‌دار نبود، اما در سن ۹۱ روزگی تاثیر تیمارهای آزمایشی بر وزن طحال پرندگان معنی‌دار بود ( $p < 0/05$ ). مقایسه وزن نسبی بورس فابرسیوس بین جیره شاهد منفی با سایر گروه‌ها نشان می‌دهد که وزن نسبی بورس به طور معنی‌داری تحت تاثیر تیمارهای آزمایشی قرار گرفته است

میانگین وزن نسبی طحال در سنین ۴۹ و ۹۱ روزگی در جدول ۱ نشان داده شده است. نتایج نشان می‌دهد که به استثنای سن ۴۹ روزگی که وزن نسبی طحال در بلدرچین‌های تغذیه شده با جیره آلوده به آفلاتوکسین نسبت به گروه شاهد تفاوت معنی‌دار نبود، اما در سن ۹۱ روزگی تاثیر تیمارهای آزمایشی بر وزن طحال پرندگان معنی‌دار بود ( $p < 0/05$ ). مقایسه وزن نسبی بورس فابرسیوس بین جیره شاهد منفی با سایر گروه‌ها نشان می‌دهد که وزن نسبی بورس به طور معنی‌داری تحت تاثیر تیمارهای آزمایشی قرار گرفته است

نتایج نشان داد که تفاوت معنی‌داری بین گروه‌های مختلف از نظر میزان MDA در گوشت نگهداری شده بلدرچین (روز هفت) وجود دارد (جدول ۲،  $p < 0/01$ ). با افزایش سطوح اسانس مرزه سطح MDA در گوشت بلدرچین افزایش یافت، اما استفاده از اسانس مرزه در سطح ۳۰۰ PPM موجب کاهش معنی‌دار در سطح MDA شد ( $p < 0/05$ ).

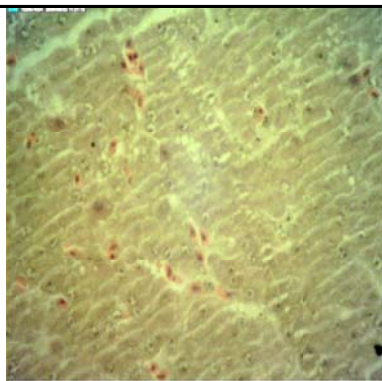
جدول ۲- اثر آفلاتوکسین B<sub>1</sub> و افزودنی بر مقدار مالون‌دی‌آلدئید در گوشت بلدرچین (میکروگرم/گرم) در پایان هفته ۱۰ آزمایش در روزهای ۰ و ۷ نگهداری در یخچال

تیمارها	آفلاتوکسین B <sub>1</sub> (ppm)	مرزه (ppm)	پلی ذورب (درصد)	مالون دی آلدئید	
				روز ۰	روز ۷
A	۰	-	-	۰/۰۶۲	۰/۲۰ <sup>c</sup>
B	۲/۵	-	-	۰/۰۶۳	۰/۲۲ <sup>b</sup>
C	۲/۵	۳۰۰	-	۰/۰۸۳	۰/۱۷ <sup>d</sup>
D	۲/۵	۶۰۰	-	۰/۰۶۷	۰/۲۲ <sup>b</sup>
E	۲/۵	۹۰۰	-	۰/۰۸۱	۰/۳۷ <sup>a</sup>
F	۲/۵	-	۰/۲۵	۰/۰۸۱	۰/۱۲ <sup>e</sup>
SEM <sup>1</sup>				۰/۰۱۸	۰/۰۹۷
<i>p-value</i>				۰/۲۶	۰/۰۰۰۱

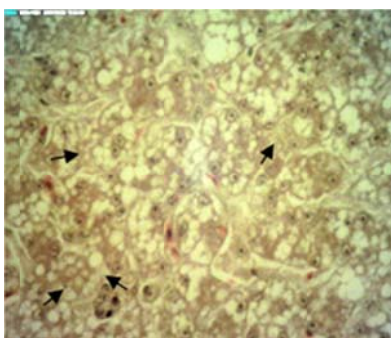
ab-حروف غیر همنام در هر ستون نشان‌دهنده تفاوت معنی‌دار است ( $p < 0/05$ ).  
(۱) خطای معیار میانگین)

را فرا گرفته و هسته و ضمام سلول را به کنار رانده جلب توجه می‌کند (شکل ۱). در حالی که چنین اثری در کبد پرندگان تغذیه شده با جیره بدون آفلاتوکسین مشاهده نشد (شکل ۲). در پرندگان تغذیه شده با جیره

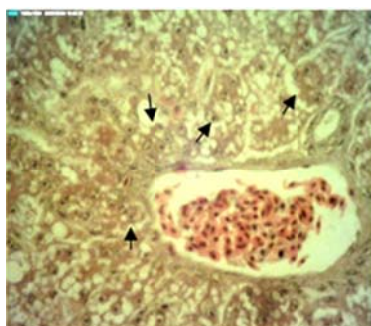
در مطالعات ریزینی سلول‌های کبدی در اثر تغذیه با جیره حاوی آفلاتوکسین دچار تغییرات چربی (Fatty change) بسیار شدیدی شده به طوری که در اغلب سلول‌ها، واکوئل‌های درشت چربی که تمام سیتوپلاسم



شکل ۲- کبد سالم. سلول‌های سالم کبدی با هسته‌های درشت و سیتوپلاسم یکنواخت مشاهده می‌شوند (رنگ آمیزی هماتوکسیلین-اُتوزین، درشتنمایی  $\times 400$ ).

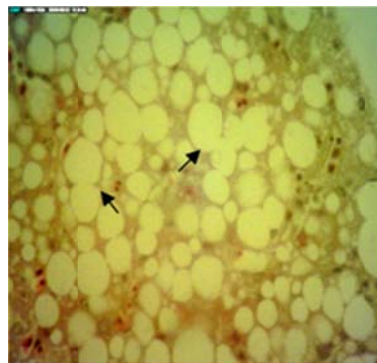


شکل ۳- پیکان‌ها نشان دهنده افزایش بافت همبند در گروه شاهد مثبت همراه با هیپرپلازی مجاری صفراوی در بلدرچین‌های مبتلا به آفاتوکسیکوز است (رنگ آمیزی هماتوکسیلین-اُتوزین، درشتنمایی  $\times 400$ ).



شکل ۴- آثار دژنره شدن در بافت همبند به صورت ایجاد کانونهای گرد و با اندازه‌های متنوع از سلول‌های کبدی که توسط بافت همبند ظریفی احاطه شده است، گروه شاهد مثبت (رنگ آمیزی هماتوکسیلین-اُتوزین، درشتنمایی  $\times 400$ ).

آلوده به سم آفاتوکسین هیپرپلازی مجاری صفراوی کوچک نسبتاً شدید بوده و در نواحی باب تعداد زیادی از مجاری مذکور با سلول‌های نابالغ و جوان که هسته‌های درشت و سیتوپلاسم کمی داشتند جلب توجه می‌کند (شکل ۳). به نظر می‌رسد که تغییر چربی در اطراف نواحی ورید مرکزی گسترده‌تر و شدیدتر می‌باشد. آثار دژنره شدن در بافت کبد به صورت ایجاد کانون‌های گرد و با اندازه‌های متنوع در سلول‌های کبدی در حال دژنره شدن در گروه شاهد مثبت ملاحظه گردید. آثار دژنره شدن در بافت کبد به صورت ایجاد کانونهای (foci) گرد و کوچک تا بزرگ از سلول‌های کبدی در حال دژنره شدن ملاحظه گردید. این کانونها بوسیله بافت همبند ظریفی احاطه شده و از سلول‌های با هسته‌های درشت و سیتوپلاسم اندک و فاقد واکوئل‌های چربی تشکیل شده بود (شکل ۴).



شکل ۱- آفاتوکسیکوزیس تجربی در بلدرچین‌های ژاپنی. سیتوپلاسم سلول‌های کبدی از واکوئل‌های چربی انباشته شده است و هسته این سلول‌ها به حاشیه سلول رانده شده است (رنگ آمیزی هماتوکسیلین-اُتوزین، درشتنمایی  $\times 400$ ).

## بحث و نتیجه‌گیری

افزایش وزن نسبی کبد در بلدرچین‌های تغذیه شده با آفلاتوکسین می‌تواند به علت افزایش تجمع چربی در بافت کبدی باشد. کبد اندام هدف آفلاتوکسین‌ها در پرندگان بوده و نشانه‌های مسمومیت این اندام نفوذ زیاد چربی در بافت کبد و افزایش وزن نسبی آن می‌باشد (Magnoli *et al.*, 2012). در اثر مصرف آفلاتوکسین‌ها وزن نسبی کبد، کلیه، طحال و پانکراس افزایش یافته ولی وزن نسبی بورس فابریسیوس کاهش می‌یابد (Shi *et al.*, 2006).

دلی و اوکان در سال ۲۰۰۷ مشاهده کردند که وجود ۸۰ میکروگرم در کیلوگرم آفلاتوکسین B<sub>1</sub> در جیره جوجه‌های گوشتی باعث افزایش وزن کبد در مقایسه با گروه کنترل شد (Denli and Okan, 2007). نتایج به دست آمده در جوجه‌های گوشتی نشان داد که استفاده از پودر زردچوبه (*Curcuma longa*) موجب کاهش تاثیرات منفی آفلاتوکسین بر عملکرد، ترکیبات شیمیایی سرم، وزن کبد، وضعیت آنتی‌اکسیدانی و بیان ژن‌های کبد می‌شود که در توافق با یافته‌های این تحقیق می‌باشد (Yarru *et al.*, 2009). محققان نشان دادند که مکمل‌سازی جیره‌های غذایی آلوده به آفلاتوکسین با اسانس آویشن (*Thymus vulgaris*) باعث کاهش قابل توجه اثرات مضر آفلاتوکسین بر وزن بدن، مصرف غذا، پارامترهای بیوشیمیایی خون و اسلایدهای بافتی کبد شده و این اثرات به دوز اسانس مصرفی وابسته بودند (El-Nkeety *et al.*, 2011).

بدون در نظر گرفتن آتروفی بورس فابریسیوس و غدد تیموس، تغییر ظاهری عملکرد طحال از اهمیت تشخیصی برخوردار بوده و حاکی از تغییر سیستم ایمنی

پرندگان به واسطه تغذیه با آفلاتوکسین است (Richard *et al.*, 1975). محققان افزایش معنی‌داری در وزن نسبی طحال طیور گوشتی تغذیه شده با ۰/۵ میلی‌گرم بر کیلوگرم آفلاتوکسین مشاهده نکردند (Barmase *et al.*, 1990). همچنین تحقیقات نشان داد که مقدار ۵PPM آفلاتوکسین در جیره طیور گوشتی موجب افزایش معنی‌دار وزن طحال پرندگان تحت تیمارهای آزمایشی شد (Richard *et al.*, 1975). سایر محققان که به ترتیب از سطوح ۲/۵ و ۴ آفلاتوکسین در جیره طیور گوشتی استفاده کرده بودند، افزایش معنی‌دار وزن طحال را نشان دادند (Oguz *et al.*, 2003).

تحقیقات نشان داد که مصرف جیره‌های آلوده به آفلاتوکسین در جوجه‌های گوشتی ابعاد و اندازه‌های کبد، طحال و کلیه‌ها را افزایش داده و این در حالی است که اندازه بورس و تیموس کاهش می‌یابد (Huff and Doerr, 1980) با افزایش سطوح اسانس مرزه خوزستانی تفاوت معنی‌داری در وزن طحال پرندگان نسبت به گروه شاهد مثبت وجود نداشت، اما به نظر می‌رسد که پلی‌ذوب به طور موثری قادر است افزایش وزن ناشی از مصرف آفلاتوکسین بر طحال را کاهش دهد. البته چنین اثری در مورد سطح ۶۰۰PPM اسانس مرزه در هر دو سن ۴۹ و ۹۱ روزگی به میزان کمتری مشاهده شد.

طبق یافته‌های عظیمی و همکاران در سال ۲۰۱۳ که به بررسی تاثیر استفاده از ترکیبات جاذب سم در خوراک‌های آلوده به آفلاتوکسین پرداختند، وزن نسبی طحال در گروه شاهد منفی به طور معنی‌داری کمتر از سایر گروه‌ها به جز پلی‌ذوب بود. گروه‌هایی که آفلاتوکسین B<sub>1</sub> را به همراه مواد افزودنی دریافت

کبد اندام هدف آفاتوکسین در پرندگان بوده و نشانه‌های مسمومیت این اندام نفوذ زیاد چربی در بافت و افزایش وزن نسبی آن می‌باشد (Magnoli *et al.*, 2011). مهم‌ترین تغییرات ناشی از بروز آفاتوکسیکوزیس در کبد، کلیه‌ها و بافت‌های لنفاوی ایجاد می‌شود. در هنگام بروز این عارضه در پرندگان (مرغ، اردک، بوقلمون، بلدرچین) کبد متورم و رنگ پریده و گاهی اوقات چروکیده و دارای نقاط خونریزی می‌گردد. کلیه‌ها متورم و پر خون می‌شوند و در مواردی خونریزی‌هایی نیز روی آن‌ها دیده می‌شود. اندام‌های لنفاوی شامل بورس فابریسیوس، تیموس و طحال تحلیل می‌روند (Iqbal *et al.*, 1983). ضایعات آسیب‌شناسی ایجاد شده در اثر مسمومیت با آفاتوکسین در کبد شامل تغییرات چربی، تورم و ایجاد واکوئل در سیتوپلاسم برخی از سلول‌های کبدی، نکروز کانونی در سلول‌های مرکز لوبولی، تکثیر و ترازد مجاری صفراوی و نفوذ سلول‌های لنفاوی به صورت ندولر می‌باشند (Oguz *et al.*, 2000).

روی هم رفته این نتایج به وضوح اثرات استرس اکسیداتیو را در کبد نشان داد که در توافق با نتایج سایر محققین پیرامون آفاتوکسیکوزیس می‌باشد (2009 Sherif *et al.*). پلی ذورب پایه مخمری دارد و از گلوکومانان اصلاح شده حاصل از دیواره سلولی مخمر ساکارومایسس سرویسیه جدا شده است. افزودن دیواره سلولی مخمر به خوراک جوجه‌های گوشتی اثرات مضر آفاتوکسین‌ها بر عملکرد، شاخص‌های بیوشیمیایی و خون‌شناسی و سیستم ایمنی را بهبود می‌بخشد (Raju and Devegowda, 2002).

کردند، هیچ تفاوت معنی‌داری با گروه شاهد مثبت نداشتند. وزن نسبی بورس فابریسیوس نیز در بین گروه‌های مختلف تفاوت معنی‌داری نداشت. اما وزن نسبی بورس فابریسیوس در گروه شاهد مثبت در مقایسه با سایر گروه‌ها کاهش یافت و بیشترین وزن نسبی در گروه دریافت‌کننده جاذب زئولیت بود (Azimi *et al.*, 2013).

استفاده از اسانس آویشن در جیره‌های آلوده به آفاتوکسین موجب کاهش قابل توجهی در MDA کبد و کلیه‌ها و افزایش ظرفیت آنتی‌اکسیدانی تام گشت و مشخص شد که ترکیبات اسانس‌ها موجب کاهش استرس اکسیداتیو ناشی از آفاتوکسین می‌گردد (El-Nkeety *et al.*, 2011). کورکومین (Curcumin) یک آنتی‌اکسیدان ارزان قیمت است که اثر محافظتی بر روی کبد دارد. کورکومین از نظر ساختمان شیمیایی پلی‌فنول می‌باشد که دارای توان آنتی‌اکسیدانی بالایی است. به علاوه کورکومین در شرایط استرس اکسیداتیو اثر محافظتی بر پراکسیداسیون لیپیدی در کبد موش صحرایی دارد و به عنوان جمع‌آوری‌کننده رادیکال‌های آزاد اکسیژن و افزایش‌دهنده گلوکوتیون داخل سلولی عمل می‌کند، به علاوه کورکومین باعث کاهش پراکسیداسیون چربی‌ها و بهبود وضعیت آنتی‌اکسیدانی می‌شود (Shen *et al.*, 2007). گزارش شده است که مصرف خوراکی گیاهان داروئی همانند اسانس مرزنگوش (*Origanum majorana*) به واسطه دارا بودن خواص آنتی‌اکسیدانی، اثر سودمندی بر کیفیت گوشت ذخیره شده دارند که باعث به تاخیر انداختن و کاهش اکسیداسیون چربی می‌شوند. چنین نتایجی با یافته‌های ما مطابقت نداشت (Denli and Okan, 2007; Blount, 1961).



مصرف غذا، پارامترهای بیوشیمیایی خون، و ساختار بافتی کبد می‌شود و این اثرات وابسته به سطح مصرف اسانس می‌باشد (El-Nkeety *et al.*, 2011). طبق یافته‌های ایوب و همکاران در سال ۲۰۱۱ استفاده از بذر گیاه سیاهدانه (*Nigella sativum*) توانست اثر حفاظتی در برابر سمیت آفلاتوکسین القاء شده داشته باشد و موجب بازسازی کامل پارانشیم کبدی در پرندگان تغذیه شده با آفلاتوکسین به همراه سیاهدانه شود (Ayoub *et al.*, 2011). جراحات کبدی مشاهده شده در گروه‌های دریافت کننده مرزه خوزستانی از شدت و وسعت کمتری برخوردار بود. بررسی آسیب شناسی نشان داد که استفاده از اسانس مرزه خوزستانی باعث کاهش علائم آسیب شناختی کبد گردید به طوری که این کاهش با افزایش دوز مصرف اسانس در ارتباط است. با توجه به مجموع نتایج به دست آمده به نظر می‌رسد که استفاده از اسانس مرزه خوزستانی در سطح ۶۰۰PPM و جذب سم پلی ذورب می‌تواند به طور موثری اثرات سمی آفلاتوکسین B<sub>1</sub> را کاهش دهد.

آسیب‌های کبدی ایجاد شده در کبد به واسطه آفلاتوکسین در مطالعه حاضر با تحقیقات سایرین در توافق می‌باشد (Robens and Richard, 1992). در مطالعات قبلی اطلاعات کمی در مورد اثرات هیستوپاتولوژیک بر کبد بلدرچین‌های تغذیه شده با آفلاتوکسین وجود دارد. مطالعات ماگنولی و همکاران در سال ۲۰۱۱ روی بلدرچین‌های تغذیه شده با آفلاتوکسین و کورتیکواسترون علائم هیستوپاتولوژیکی کبد را نشان دادند (Magnoli *et al.*, 2011). مشخص شد که قرار گرفتن در معرض استرس‌های مزمن همانند تزریق کورتیکواسترون شدت جراحات آفلاتوکسین در بدن و بخصوص کبد را تشدید می‌کند (Miazzo *et al.*, 2000). اقبال و همکاران در سال ۱۹۸۳ مشاهده کردند که تاثیر حفاظتی شیمیایی به وسیله پی‌پرین (آلکالوئیدی در فلفل سیاه) از طریق مهار اتصال آفلاتوکسین به آنزیم سیتوکروم P450 اعمال می‌شود (Iqbal *et al.*, 1983). محققین گزارش کردند که استفاده از آفلاتوکسین به همراه اسانس آویشن باعث بهبود قابل توجه وزن بدن،

## منابع

- عظیمی، ج.، کریمی ترشیزی، م.، علامه، ع.ا.، اهری، ح. و باقرزاده، ف. (۱۳۹۱). تاثیر افزودن دو ماده جاذب و ژئولیت طبیعی به خوراک آلوده به آفلاتوکسین B<sub>1</sub> بر عملکرد و سیستم ایمنی جوجه‌های گوشتی، مجله پژوهش‌های علوم دامی ایران، دوره ۴، شماره ۴، صفحات: ۲۹۷-۲۹۲.
- شریعتمداری، ف و محیطی اصل، م. (۱۳۸۷). افزودنی خوراک دام، طیور و آبزیان. مرکز نشر آثار علمی دانشگاه تربیت مدرس، تهران، صفحه: ۴۳.
- Ahmadvand, H., Tavafi, M., Shahsavari, G., Khosrobeigi, A., Bagheri, S. and Abdolapour, F. (2013). Hypolipidemic and antiatherogenic effects of *Satureja khuzestanica* essential oil in *Alloxan- Induced* type 1 diabetic rats. *Zahedan Journal of Research in Medical Sciences*, 15(8): 26-29.
- Alpsay, L. (2010). Inhibitory effect of essential oil on aflatoxin activities. *Journal of Biotechnology*, 9(17): 2474-2481.

- Amanlou, M., Dadkhah, F., Salehnia, A. and Farsam, H. (2005). An anti-inflammatory and anti-nociceptive effects of hydroalcoholic extract of *Satureja khuzistanica* jamzad extract. Journal of Pharmaceutical Sciences, 8(1): 102-106.
- Ayoub, M.M., El-Far, A.H., Taha, N.M., Korshom, M.A., Mandour, A.A., Abdel-Hamid, H.S. *et al.*, (2011). The biochemical protective role of some herbs against aflatoxicosis in ducklings: I. TURMERIC, Lucrari Stiintifice Journal, 55: 150-159.
- Barmase, B.S., Devegowda, G. and Devurkar, U. (1990). Reversal of aflatoxicosis through dietary absorbents in broiler chickens. Proc. XIII National Symposium of Indian Poultry Science Association held at Bombay, 20-22, Dec.
- Blount, W.P. (1961). Turkey "X" disease. Journal of British Turkey Federation, 9 (52): 52-61.
- Botsoglou, N.A., Florou Paneri, P., Christaki, E., Fletouris, D.J. and Spais, A.B. (2002). Effect dietary oregano essential oil on lipid oxidation in raw and cooked chicken during refrigerated storage. Meat Science, 62(2): 259-265.
- Collins, A.R. (2004). The comet assay for DNA damage and repair principles, applications and limitations. Molecular Biotechnology, 26(3): 249-261.
- Denli, M. and Okan, F. (2007). Efficacy of different adsorbent in reducing the toxic effects of aflatoxin B1 in broiler diets. South African Journal of Animal Science, 36(4): 222-228.
- El-Nkeety, A.A., Mohamed, A.S., Hassan, N.S., Aly, S.E. and Abdel-Wahhab, M.A. (2011). Antioxidant properties of Thymus vulgaris oil against aflatoxin- induced oxidative stress in male rats. Toxicol, 57(7-8): 984-991.
- Govaris, A., Botsoglou, E., Florou Paneri, P., Moutas, A. and Papageorgiou, G. (2005). Dietary supplementation of oregano essential oil and tocopheryl acetate on microbial growth and lipid oxidation of turkey breast fillets during storage. Poultry Science, 49(12): 969-975.
- Hsieh, D.P.H. (1985). An assessment of liver cancer risk posed by aflatoxin B1 in Western world. Trichothecenes and other Mycotoxins, 11: 369-383.
- Huff, W. E. and Doerr, J. A. (1980). Synergism between aflatoxin and OA in broiler chickens. Poultry Science, 60(3): 550-555.
- Iqbal, Q.K., Rao, P.V. and Reddy, S.J. (1983). Dose-response relationship of experimentally induced aflatoxicosis in commercial layers. Animal Science, 53(11): 1277-1280.
- Kalaiselvi, T. and Panneerselvam, C. (1998). Effect of L-carnitine on the status of lipid peroxidation and antioxidants in aging rats. Journal of Nutritional Biochemistry, 9(10): 575-581.
- Karaman, M., Basmacioglu, H., Ortatatlı, M. and Oguz, H. (2005). Evaluation of the detoxifying effect of yeast glucomannan on aflatoxicosis in broiler as assessed by gross examination and histopathology. British Poultry Science, 46(3): 394-400.
- Leeson, S., Diaz, G.J. and Summres, J.D. (1995). Poultry Metabolic Disorders and Mycotoxins. University Books. Guelph, Ontario. Canada.
- Magnoli, A.P., Monge, M.P., Nazar, F.N., Magnoli, C.E., Cavaglieri, L.R., Bagnis, G., *et al.*, (2012). Combined effects of aflatoxin B1 and corticosterone treatment on selected performance indices and liver histopathology in Japanese quail, Poultry Science, 91(2): 354-361.
- Magnoli, A.P., Texeira, M., Rosa, R.C.A., Miazzi, R.D., Cavaglieri, L.R., Magnoli, C.E., *et al.*, (2011). Monensin affects the aflatoxin-binding ability of a sodium bentonite. Poultry Science, 90: 352-357.
- Miazzi, R., Rosa, C.A.R., De Queiroz Carvalho, E.C., Magnoli, C., Chiacchiera, S.M., Palacio, G., *et al.*, (2000). Efficacy of synthetic zeolite to reduce the toxicity of aflatoxin in broiler chickens, Poultry Science, 79(1): 1-6.
- Oguz, H., Hadimli, H.H., Kurtoglu Vand Erganiş, O. (2003). Evaluation of humoral immunity of broilers during chronic aflatoxin (50 and 100 ppb) and clinoptilolite exposure. Revista de Medicina Veterinaria, 154(7): 483-486.

- Oguz, H., Kececi, T., Birdane, Y.O., Onder, F. and Kurtoglu, V. (2000). Effect of clinoptilolite on serum biochemical and haematological characters of broiler chickens during experimental aflatoxicosis. *Research in Veterinary Science*, 69(1): 89-93.
- Raju, M.V. and Devegowda, G. (2000). Influence of esterified glucomannan on performance and organic morphology, serum biochemistry and hematology in broilers exposed to individual and combined mycotoxicosis (aflatoxin, ochratoxin and T-2 toxin). *British Poultry Science*, 41: 640-650.
- Richard, T L., Thurston, J.R. and Pier, A.C. (1975). Mycotoxin-Induced Alterations in Immunity. In: *Microbiology*, Schlessinger, D. ed., American Society of Microbiologist, Washington, D. C, pp: 388-396.
- Robens, J.F. and Richard, J.L. (1992). Aflatoxins in animal and human health. A Review. *Environmental Contamination and Toxicology*, 127: 69-94.
- Rosa, C.A.R., Miazzo, R., Magnoli, C., Salvano, M., Chiacchiera, S.M., Ferrero, S., *et al.*, (2001). Evaluation of the efficacy of bentonite from the South of Argentina to ameliorate the toxic effects of aflatoxin in broilers. *Poultry Science*, 80(2): 139-144.
- SAS (1990). SAS/STATR User's guide, release 6.03 edition. SAS institute Inc., Cary, NC.
- Schell, T.C., Lindemann, M.D., Kornegay, E.T. and Blodgett, D.J. (1993). Effects of feeding aflatoxin-contaminated diets with and without clay to weanling and growing pigs on performance, liver function, and mineral metabolism. *Animal Science*, 71(5): 1209-1218.
- Shen, S.Q., Zhang, Y., Xiang, J.J. and Xiong, C.L. (2007). Protective effect of curcumin against liver warm ischemia/reperfusion injury in rat model is associated with regulation of heat shock protein and antioxidant enzyme. *World Journal of Gastroenterology*, 13(13):1953-1961.
- Sherif, O., Salama Emad, E. and Abdel-Wahhab, M.A. (2009). Mycotoxins and child health: the need for health risk assessment. *International Journal of Hygiene and Environmental Health*, 212(4): 336-347.
- Shi, Y.H., Xu, Z.R., Feng, J.L. and Wang, C.Z. (2006). Efficacy of modified montmorillonite nanocomposite to reduce the toxicity of aflatoxin in broiler chicks. *Animal Feed Science and Technology*, 129(1): 138-148.
- Shotwell, O.L., Hesseltine, C.V., Stubblefield, R.D. and Sorenson, W.G. (1966). Production of aflatoxin on rice. *Applied and Environmental of Microbiology*, 14(3): 425-428.
- Shukla, P.K., Khanna, V.K., Khan, M.Y. and Srimal, R.C. (2003). Protective effect of curcumin against lead neurotoxicity in rat. *Human and Experimental Toxicology*, 22(12): 653-658.
- Smith, J.E. and Hamilton, P.B. (1970). Aflatoxicosis in the broiler chicken. *Poultry Science*, 49(1): 207-215.
- Yarru, L.P., Settivari, R.S., Gowda, N.K.S., Antoniou, E., Ledoux, D.R. and Rottinghaus, G.E. (2009). Effects of turmeric (*Curcuma longa*) on the expression of hepatic genes associated with biotransformation, antioxidant, and immune systems in broiler chicks fed aflatoxin. *Poultry Science*, 88(12): 2620-2627.

## Study on the effect of Savory (*Satureja khuzestanica*) essential oil and Polysorb toxin-binder against experimental aflatoxicosis in Japanese quail

Arak, H.<sup>1</sup>, Karimi Torshizi, M.A.<sup>2\*</sup>, Rahimi, Sh.<sup>3</sup>

1- MSc. Student, Department of Poultry Science, Tarbiat Modares University, Tehran, Iran.

2- Assistant Professor, Department of Poultry Science, Tarbiat Modares University, Tehran, Iran.

3- Professor, Department of Poultry Science, Tarbiat Modares University, Tehran, Iran.

Corresponding author email: karimitm@modares.ac.ir

(Received: 2013/12/8 Accepted: 2014/3/3)

### Abstract

Anti-aflatoxicosis potential of dietary supplementation of savory essential oil and a commercial mycotoxin binder (Polysorb) was investigated by study of some internal organ weights, lipid oxidation of meat and liver lesions. A total of 144 male 21 days old Japanese quails were divided into six treatments and 4 replicates (6 birds in each replication) and treated for 10 wks as follows: A-Negative control, B-Positive control-fed diet contaminated with aflatoxin B<sub>1</sub> (2.5 PPM), C- Contaminated feed+300 PPM savory essential oil, D-Contaminated feed+ 600 PPM savory essential oil, E- Contaminated feed+ 900 PPM savory essential oil, F- Contaminated feed+ 2.5 g/kg Polysorb. At the end of the fourth and tenth weeks of experiment, two birds from each cage were randomly euthanized and relative weights of liver, spleen and bursa of fabricius were determined and tissue samples of the liver were taken. The lipid oxidation in fresh and refrigerator meat samples were determined at the end of experiment. Use of 600 PPM of savory essential oil reduced the effects of aflatoxin on weights of bursa of fabricius and spleen. Highly intense fatty changes, large and small foci of hepatocellular degeneration and portal fibrosis caused by aflatoxin were observed in non-treated aflatoxicosis induced birds (group B). It seems that dietary supplementation of 600 PPM of savory essential oil and Polysorb can effectively reduce the toxic effects of aflatoxin B<sub>1</sub> in Japanese quails.

**Key words:** Aflatoxin, Pathology, Liver, *Satureja khuzestanica*, Polysorb