

بررسی هیستوآناتومی غده لوزالمعده در گاومیش رودخانه‌ای بالغ

محمد علی ابراهیمی^{۱*}، حامد جاوید فر^۲

۱. دانشگاه آزاد اسلامی، واحد تبریز، دانشکده دامپزشکی، گروه علوم پایه، تبریز، ایران
 ۲. دانشگاه آزاد اسلامی، واحد تبریز، دانشکده دامپزشکی، دانش آموخته دامپزشکی، تبریز، ایران
 * نویسنده مسئول مکاتبات: anatomist_2001@yahoo.com

(دریافت مقاله: ۹۰/۱۲/۱۳، پذیرش نهایی: ۹۱/۶/۱۵)

چکیده

غده لوزالمعده یکی از غدد بزرگی است که با مجرای گوارشی ارتباط دارد. این غده از یک بخش آگزوکرین و یک بخش آندوکرین تشکیل شده است. در این مطالعه بررسی کالبدشناسی و بافت شناسی غده فوق در گاومیش صورت گرفته است. در این مطالعه ۱۰ نمونه غده پانکراس همراه با بافت‌های اطراف و دوازده تهیه و بررسی‌های لازم از نظر کالبدشناسی و بافت‌شناسی انجام گرفت. بررسی‌های آناتومیکی مشخص کرد که این غده در گاومیش از لوب‌های راست و چپ طویل و بدنه کوچک تشکیل شده است. لوب راست به سمت دوازده نزولی و لوب چپ به سمت معده و در کنار پیلور قرار می‌گیرد. در حالت کلی غده پانکراس مابین دو بخش نزولی و صعودی دوازده و با رنگ صورتی پررنگ قرار می‌گیرد. طول کلی غده تقریباً برابر ۶۳/۲ سانتی‌متر و حداکثر عرض و ضخامت آن به ترتیب برابر ۱۵/۴ سانتی‌متر و ۱/۱۲ سانتی‌متر اندازه گیری شد. پانکراس دارای یک مجرای مرکزی جهت ترشحات آگزوکرین می‌باشد. از نظر بافت‌شناسی بخش آگزوکرینی از واحدهای ترشحي سروزی تشکیل شده که سلول‌های مرکز آسینی در اکثر آنها دیده می‌شود. جزایر لانگرهانس به مقدار فراوان در مقاطع بافتی مشاهده شد که دارای سلول‌های آلفا در اطراف و سلول‌های بتا در مرکز می‌باشند. همچنین در کپسول غده عضله صاف دیده نشد.

مجله دامپزشکی دانشگاه آزاد اسلامی واحد تبریز، ۱۳۹۱، دوره ۶، شماره ۱، پیاپی ۲۱، صفحات: ۱۴۵۵-۱۴۴۷.

کلید واژه‌ها: لوزالمعده، گاومیش، هیستوآناتومی

مقدمه

جزایر در ناحیه دم لوزالمعده انسان زیادتر و مجموع آنها در لوزالمعده انسان در حدود دویست هزار تا یک میلیون وهشتصد هزار است (۲ و ۶). در انسان این جزایر برخی دارای چند سلول و برخی بیش از ۱۲۰۰۰ سلول دارند. ولی به‌طور متوسط در هر جزیره در حدود ۲۵۰۰ سلول وجود دارد. جزایر نقش کلیدی را در تنظیم مواد غذایی بر عهده دارند. جزایر به اندازه‌های مختلف از قطر ۱۰ تا چند هزار میکرون مشاهده می‌شود (۹). مطالعات

لوزالمعده یک قسمت غده ای دستگاه گوارش است که بخش برون ریز آن بسیاری از آنزیمهای هضمی ضروری و بسیاری از الکترولیت‌ها را ترشح می‌کند. این بخش یک غده لوله‌ای-حبابی مرکب است که درنشخوارکنندگان قسمت لوله‌ای غالب است. بخش درون‌ریز آن نیز از توده‌های سلولی نامنظمی بنام جزایر پانکراتیکی تشکیل شده که در بین ساختارهای ترشحي لوزالمعده پراکنده و به قطر ۰/۱ تا ۰/۵ میلی‌متر می‌باشند (۹). تعداد این

هیستولوژیک گوناگونی بر روی لوزالمعده حیوانات مختلف از جمله بز، سگ، گاو، اسب، غاز، موش و شتر انجام شده است (۱۹ و ۲۳). مطالعات مورفومتریک صورت گرفته بر روی قطر و تعداد جزایر درون ریز لوزالمعده نیز محدود به سگ، موش صحرائی، اسب و گاو می‌باشد (۱۹ و ۲۶). با توجه به آنکه مطالعات هیستوآناتومیکی بر روی لوزالمعده گاومیش صورت نگرفته است، لذا این بررسی با هدف فوق بر روی لوزالمعده گاومیش نژاد رودخانه‌ای انجام گرفته است.

مواد و روش‌ها

در این مطالعه تعداد ۱۰ نمونه غده پانکراس گاومیش بالغ سالم مورد مطالعه قرار گرفت. ابتدا دوازدهه به طور کامل همراه با پانکراس از بدن جدا گردید. سپس توسط اسکالپل و پنس دندان موشی شروع به تمیز کردن غده از بافت‌ها و چربی‌های مجاور شد. بعد از تمیز کردن نواحی اطراف و آشکار شدن کامل غده، اقدام به مطالعه غده مذکور گردید. در مطالعه آناتومیکی مشخصات بیومتریکی غده از نظر طول، عرض و ضخامت، تعیین حدود و حوزه گسترش پانکراس، مشخصات مجاری غده پانکراس و مسیر و دهانه ورودی آن به روده مورد بررسی قرار گرفت. برای مشخص کردن مشخصات بیومتریکی غده پانکراس، طول غده در طولترین بخش و عرض غده (فاصله طرفین غده) در سه نقطه یعنی در انتها، قسمت میانی و بخش ابتدایی آن توسط خط‌کش اندازه‌گیری گردید. همچنین در ضخیم‌ترین قسمت غده در بخش‌های مذکور توسط کولیس ضخامت قسمت مربوطه اندازه‌گیری و ثبت شد. بعد از جدا کردن بافت‌های اطراف غده، حوزه گسترش این غده بررسی و مجاورات و موقعیت و همسایه‌های غده بررسی و ثبت گردید. در بررسی مجرای غده از بخشی که مجرا قابل رویت است تا بخشی که وارد روده می‌شود مجرا بررسی شد. محل ورود مجرا به روده با تزریق ماده رنگی و پخش آن، مشخص گردید. جهت مطالعه بافت‌شناسی قطعات یک سانتی‌متر مکعبی از غده جدا و بعد از شستشو با سرم نرمال به مدت ۲۴ ساعت، در داخل فرمالین

بافر ۱۰٪ پایدار گردیدند. سپس ضمن انجام مراحل گوناگون آماده سازی بافت، با استفاده از دستگاه اتوتکنیکن و تهیه قالب‌های پارافینی، مقاطعی با ضخامت ۵ میکرون تهیه و با استفاده از رنگ‌آمیزی هماتوکسیلین - ائوزین مطالعه ساختار بافتی غده انجام شد. مقاطع رنگ‌آمیزی شده توسط میکروسکوپ نوری مطالعه و فتومیکروگراف از آنها تهیه گردید.

یافته‌ها

نتایج این بررسی به دو بخش تقسیم می‌شود:

۱- نتایج آناتومیکی

۲- نتایج بافت شناسی

۱- نتایج آناتومیکی: نتایج آناتومیکی به نتایج ظاهری (اعم از شکل، رنگ و وضعیت غده)، نتایج موقعیت، نتایج بیومتری و نتایج مجرای ترشعی غده تقسیم می‌گردد.

نتایج ظاهری (اعم از شکل، رنگ و وضعیت غده): غده پانکراس در گاومیش از دو لوب راست و چپ که در بخش بدنه به هم متصل شده تشکیل شده‌اند (نگاره ۱). بدنه غده که در نزدیکی بخش جلویی دوازدهه و پیلور واقع شده است، در سمت مقابل دارای یک بریدگی برای عبور ورید باب می‌باشد (نگاره ۱). بدنه که مابین دو لوب راست و چپ قرار دارد، یک بخش تقریباً کم عرض و باریکی را شامل می‌شود به طوری که در طرفین بدنه لوب‌های راست و چپ شروع به عریض شدن می‌کنند. لوب راست که در سمت راست بدنه قرار می‌گیرد تقریباً مثلثی شکل بوده به طوری که قاعده مثلث به سمت بدنه و راس مثلث به سمت خم خلفی دوازدهه واقع می‌شود. ارتفاع مثلث فوق نسبت به قاعده بزرگتر بوده و راس مثلث یک حالت نوک تیز به خود می‌گیرد. ضلعی از مثلث که به سمت دوازدهه نزولی قرار دارد، تقریباً مستقیم و ضلعی که به سمت دوازدهه صعودی قرار می‌گیرد دارای یک حالت تعقر مانند می‌باشد. لوب چپ که در سمت چپ بدنه قرار می‌گیرد دارای حالت بی‌شکل بوده به طوری که در ابتدا دو زائده از بخش ابتدایی آن بیرون می‌زند. زواید فوق مثلثی شکل هستند و قاعده آنها به سمت هم

مجرای فوق که تحت عنوان پرز کوچک دوازدهه‌ای نامیده می‌شود، محل ترشح ترشحات پانکراس به داخل دوازدهه می‌باشد. تزریق ماده رنگی از دهانه مجرا به داخل مجرا وجود یک مجرای طویل در طول کل غده و انشعابات فرعی از همین مجرای اصلی به کل غده را نشان داد. پس به عبارت دیگر مجاری اصلی در این حیوان که همراه با مجرای صفراوی وارد دوازدهه می‌شود دیده نمی‌شود و مجرای فرعی هم که به پرز کوچک دوازدهه‌ای وارد می‌شود به صورت یک مجرای منفرد، مستقیم، و تقریباً عریض در طول کل غده کشیده شده است. مجرای فوق با چشم معمولی قابل رویت بوده و از کناره‌ها به مجاری خارج لوبولی وصل می‌شود (نگاره‌های ۱ و ۲).

۲- نتایج بافت‌شناسی: در مقطع بافتی غده پانکراس کپسول نازک همبندی در اطراف غده وجود دارد (نگاره ۴) و مقداری بافت چربی در اطراف این کپسول قابل مشاهده است. پارانشیم غده از لوب‌های مشخص تشکیل شده است و فضای بین لوب‌ها توسط بافت همبند سست به همراه رگ‌های خونی مشاهده می‌شود. در داخل لوب‌ها دو بخش آگزوکراین و آندوکراین قابل تفکیک است. بخش آگزوکراین از واحدهای ترشحي سرزوی، حاوی سلول‌هایی با سیتوپلاسم ائوزینوفیلی، هسته‌های اوکروماتیک که در دیواره واحدهای آسینی قرار گرفته‌اند دیده می‌شود (نگاره‌های ۵ و ۶). قسمت مرکزی واحدهای ترشحي رنگ متفاوت از قسمت‌های قاعده‌ای دارند. قسمت مرکزی واحدهای آسینی رنگ نارنجی‌تر به خود گرفته در حالی که قسمت‌های قاعده‌ای و اطراف هسته رنگ بازوفیلی‌تر دارند (نگاره‌های ۵ و ۶). این وضعیت در برخی واحدها مشخص‌تر و در برخی وضوح کمتری دارند که بستگی به فاز ترشحي بافت سرزوی خواهند داشت. در تعداد محدودی از واحدهای ترشحي سلول‌های مرکز آسینی مشاهده می‌شود که شروع مجرای غده برون‌ریز می‌باشد (نگاره ۶). مجرای داخل لوبولی در مقاطع طولی و عرضی مابین واحدهای ترشحي جلب توجه می‌کند. سیتوپلاسم سلول‌های پوششی این غدد کاملاً

می‌باشد. بخش بعدی لوب چپ مثالی شکل یا تقریباً مستطیل بی‌نظم بوده به طوری که بخش نزدیک آن کمی باریک‌تر و بخش دور آن نسبت به بدنه کمی عریض‌تر دیده می‌شود. رنگ غده صورتی تیره است که دارای قوام گوشت آلود می‌باشد. همچنین غده فوق از نظر ظاهری دارای حالت لوبوله بوده و قطعات فوق با چشم معمولی قابل تشخیص هست (نگاره‌های ۱، ۲ و ۳).

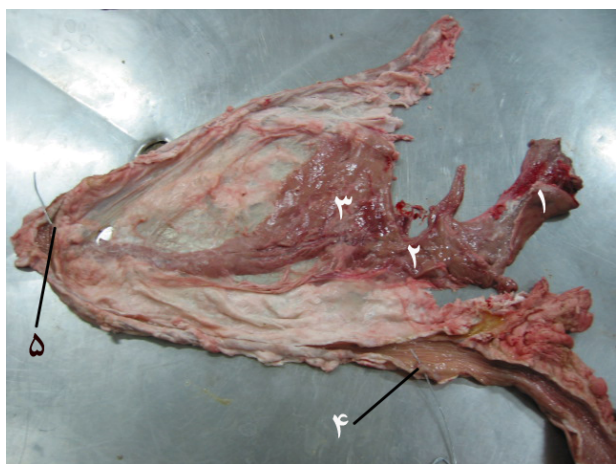
نتایج موقعیت غده: از نظر محل قرارگیری، غده پانکراس ما بین دو بخش نزولی و صعودی دوازدهه بر روی پرده مزانتر قرار داشته و غده فوق تقریباً فضای مابین این دو بخش از دوازدهه را پر می‌کند. همچنین غده فوق از سمت راست محوطه بطنی در بخش فوقانی قابل رویت می‌باشد (نگاره ۱).

نتایج بیومتری غده:

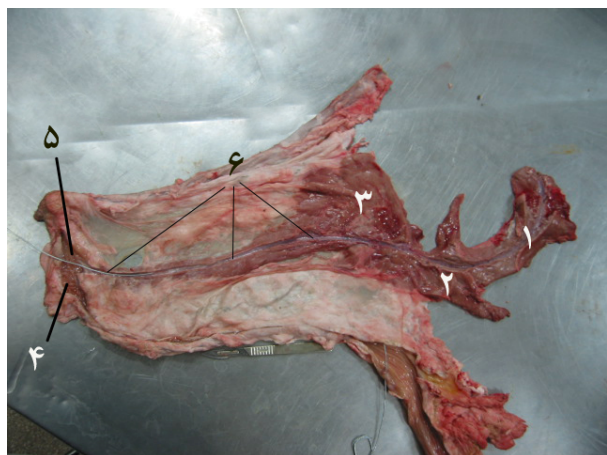
میانگین طول لوب راست که در واقع ارتفاع مثلث مذکور می‌باشد برابر $3/27 \pm 42/6$ سانتی‌متر، میانگین عرض لوب راست در قاعده غده برابر $0/84 \pm 15/4$ سانتی‌متر، میانگین عرض لوب راست در انتها که راس مثلث می‌باشد برابر $2/45 \pm 0/550$ سانتی‌متر، میانگین عرض لوب چپ برابر $20/6 \pm 1/07$ سانتی‌متر، میانگین لوب چپ در ابتدا که در واقع جمع ارتفاع زواید مثلث شکل ابتدای لوب چپ می‌باشد برابر $11/2 \pm 1/13$ سانتی‌متر، میانگین عرض لوب چپ در انتها برابر $13/8 \pm 1/03$ سانتی‌متر، میانگین عرض لوب چپ در بخش میانی برابر $0/747 \pm 5/35$ سانتی‌متر، میانگین طول بدنه برابر $3/89 \pm 0/417$ سانتی‌متر، میانگین عرض بدنه $3/64 \pm 0/313$ سانتی‌متر، میانگین بیشترین ضخامت غده که در نزدیکی ابتدای لوب چپ دیده می‌شود برابر $1/126 \pm 0/9143$ سانتی‌متر، کمترین ضخامت غده که در نزدیکی انتهای لوب راست واقع می‌شود برابر $0/4581 \pm 0/341$ سانتی‌متر اندازه‌گیری شد.

نتایج مجرای ترشحي غده: با توجه به بررسی دقیق مخاط داخلی دوازدهه و مزانتر بخش فوق و اتصالی مابین غده پانکراس و دوازدهه فقط یک دهانه مجرا در بخش داخلی روده تقریباً در محدوده خم خلفی دوازدهه رویت شد (نگاره‌های ۱ و ۲). دهانه

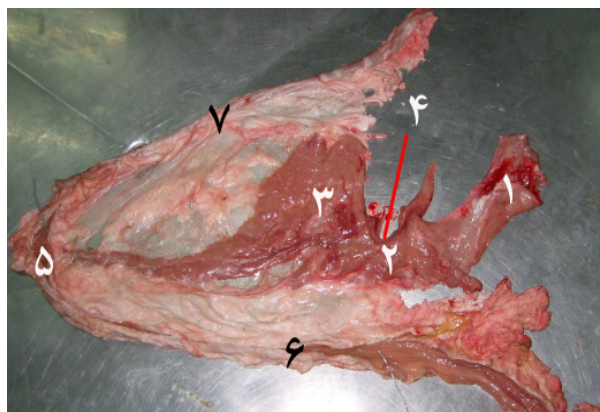
اثرزینوفیلیک هستند و هسته‌های اوکروماتیک در دیواره آنها دیده می‌شود. بافت پوششی این مجاری از سنگفرشی ساده تا مکعبی ساده می‌باشد. در مقاطع بافتی مجاری داخل لوبولی چندان قابل تشخیص و مشاهده نیست. در بخش آندوکرین غده، جزایر لانگرهانس به مقدار فراوان در مقاطع بافتی مشاهده می‌شود. در قسمت داخلی جزایر لانگرهانس سلول‌های آلفا و بتا مشاهده می‌شود. سلول‌های آلفا که به تعداد محدود و عمدتاً در قسمت‌های کناری می‌باشند (هرچند تعدادی از این سلول‌ها در بخش میانی هم مشاهده می‌شود). اندازه این سلول‌ها درشت، هسته اوکروماتیک و سیتوپلاسم اثرزینوفیلی است. تعداد زیادی سلول بتا نیز در بخش مرکزی و تعدادی نیز در کنار جزایر لانگرهانس مشاهده می‌شود. اندازه این سلول‌ها کوچکتر بوده و هسته تیره و گرد و سیتوپلاسم بازوفیلی نسبت به سلول‌های آلفا دیده می‌شود (نگاره ۷). در داخل جزایر لانگرهانس مابین سلول‌ها مقاطع رگ‌های خونی نیز مشاهده می‌شود.



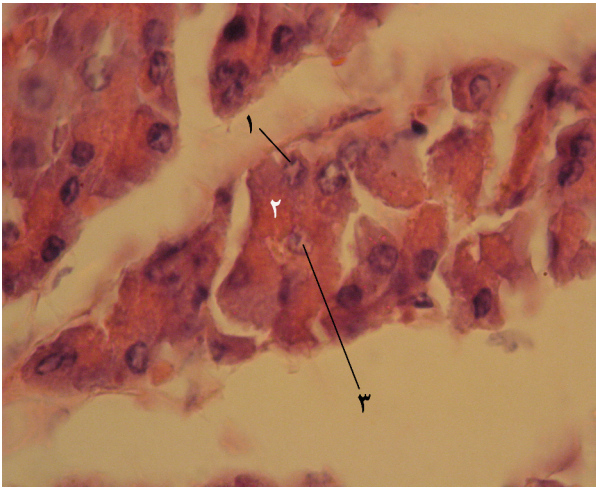
نگاره ۲- نمای پشتی جانبی از غده پانکراس و دوازدهه
 ۱- لوب چپ ۲- بدنه ۳- لوب راست ۴- پرز بزرگ دوازدهه‌ای ۵- پرز کوچک دوازدهه‌ای



نگاره ۳- نمای پشتی جانبی از غده پانکراس و دوازدهه
 ۱- لوب چپ ۲- بدنه ۳- لوب راست ۴- خم خلفی دوازدهه‌ای ۵- پرز کوچک دوازدهه‌ای ۶- امتداد مجرای فرعی پانکراس

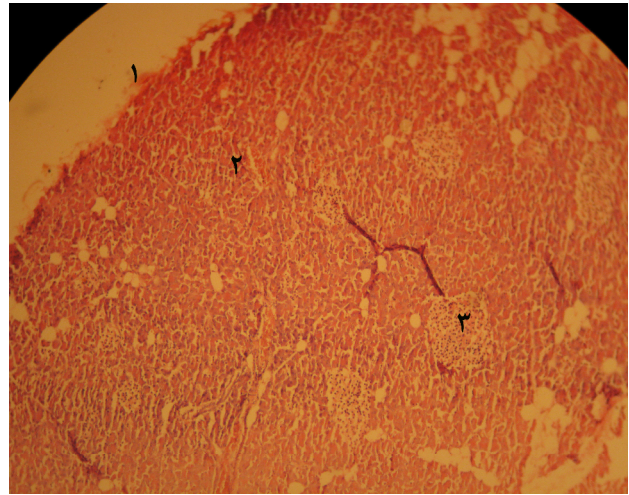


نگاره ۴- نمای پشتی جانبی از غده پانکراس و دوازدهه
 ۱- لوب چپ ۲- بدنه ۳- لوب راست ۴- پریدگی ورید باب ۵- خم خلفی دوازدهه ۶- دوازدهه نزولی ۷- دوازدهه صعودی



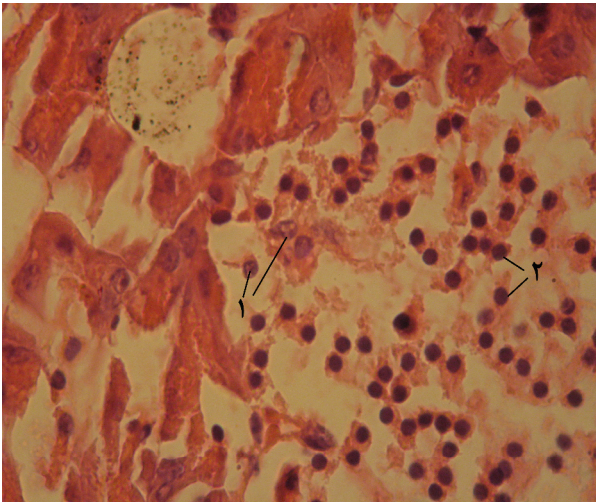
نگاره ۶- نمایی از غده پانکراس $\times 1000$ (H&E)

۱- هسته‌های بازوفیلی در قاعده آسینی‌های سروزی ۲- دانه‌های زیموژن
۳- سلول مرکز آسینی



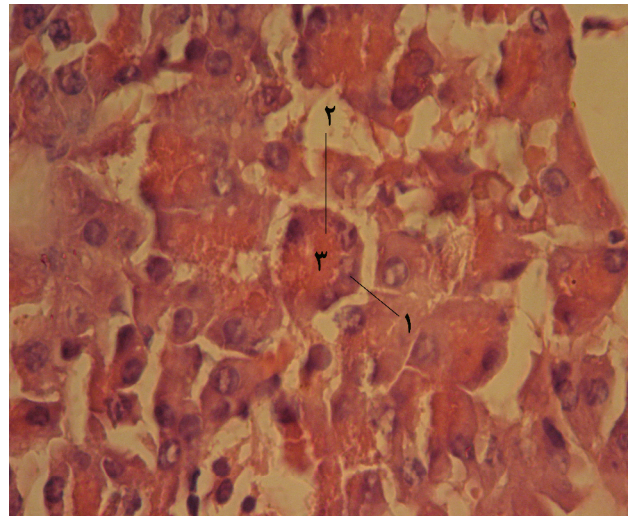
نگاره ۴- نمایی از غده پانکراس $\times 100$ (H&E)

۱- کیسول غده ۲- آسینی‌های سروزی ۳- جزایر لانگرهانس



نگاره ۷- نمایی از جزایر لانگرهانس غده پانکراس $\times 1000$ (H&E)

۱- سلول‌های α ۲- سلول‌های β



نگاره ۵- نمایی از غده پانکراس $\times 1000$ (H&E)

۱- واحد آسینی سروزی ۲- هسته‌های بازوفیلی ۳- زیموژن‌های
اوتوزینوفیلی

بحث و نتیجه گیری

پانکراس عضوی است پشت صفاقی و بعد از کبد بزرگترین غده‌ای است که با مجرای گوارشی ارتباط دارد. این غده از یک بخش اگزوکرینی و یک بخش آندوکرینی تشکیل شده است. برخلاف کبد که عمل درون ریزی و برون ریزی توأمی توسط سلول‌های کبدی صورت می‌گیرد، در پانکراس این اعمال توسط گروه‌های مختلفی از سلول‌ها انجام می‌پذیرد (۷).

پانکراس در گاومیش در فضای مابین دو شاخ دوازدهه، یعنی دوازدهه نزولی و صعودی قرار می‌گیرد. این موقعیت تقریباً در تمام حیوانات اعم از سایر نشخوارکنندگان، تک سمی‌ها، و حتی پرندگان یکسان می‌باشد (۲۳ و ۲۶).

غده پانکراس در گاومیش از دو لوب راست و چپ که در وسط توسط بخش بدنه به هم متصل شده‌اند تشکیل شده است. بدنه غده که در نزدیکی بخش جلویی دوازدهه و پیلور واقع شده است در سمت مقابل دارای یک بریدگی برای عبور ورید باب می‌باشد. بدنه که مابین دولوب راست و چپ قرار دارد، یک بخش تقریباً کم عرض و باریکی بوده، به طوری که در طرفین بدنه، لوب‌های راست و چپ شروع به عریض شدن می‌کنند. بدنه در سایر نشخوارکنندگان و گوشتخواران نیز بریدگی ورید باب را نشان داده ولی در خوک و تک سمی‌ها ورید مذکور بخش بدنه را سوراخ کرده و سوراخی در بدنه پانکراس ایجاد می‌کند (۲۶). سوراخ فوق در نزدیکی لبه پشتی پانکراس قرار می‌گیرد. در گاو لوب راست تقریباً مثلثی شکل بوده به طوری که قاعده مثلث به سمت خم خلفی دوازدهه واقع می‌شود. در این حیوان لوب چپ در سمت چپ بدنه قرار گرفته و بی شکل می‌باشد. بخش اعظم لوب چپ مثلثی یا تقریباً مستطیل بی شکل بوده به طوری که بخش نزدیک آن کمی باریکتر و بخش دور آن نسبت به بدنه کمی عریض‌تر دیده می‌شود. در گوشتخواران پانکراس U شکل بوده و دارای یک بخش مرکزی به نام بدنه و لوب‌های راست و چپ در کنار آن می‌باشد (۲۶). در سایر نشخوارکنندگان بدنه نسبتاً کوچک بوده که به سمت راست

طویل می‌شود (۲۶). در خوک بدنه وسعت بیشتری پیدا کرده به طوری که ورید باب را احاطه می‌کند. در این حیوان بدنه دارای یک زائده به سمت خلف می‌باشد (۲۶). همچنین درخوک، لوب چپ برخلاف سایر حیوانات بسیار بزرگ بوده درحالی که لوب راست کوچک مانده است (۲۶).

پانکراس اسب به صورت یک بخش فشرده شده‌ای دیده می‌شود، به طوری که بدنه کاملاً بزرگ و حجیم بوده و لوب چپ نیز به همان نسبت بزرگ و طویل می‌باشد. در اسب لوب راست کوچک مانده است (۲۶).

پس در حالت کلی می‌توان نتیجه گیری کرد که از نظر شکل و حجم غده پانکراس گاومیش جزو غدد بزرگ و طویل می‌باشد در حالی که در بعضی از حیوانات مثل اسب غده پانکراس بزرگ و حجیم است. از نظر ابعاد غده پانکراس گاومیش دارای طول ۶۳/۲ سانتی‌متر و عرض ۱۵/۴ سانتی‌متر در عریض‌ترین بخش آن می‌باشد. در منابع هیچ گزارشی نسبت به ابعاد غده پانکراس سایر حیوانات وجود نداشته و به همین خاطر مقایسه‌ای با سایر حیوانات صورت نگرفته است. رنگ غده در گاومیش به صورت صورتی پررنگ و گوشتالود بوده در حالی که در سایر حیوانات رنگ غده صورتی کم‌رنگ، کرمی و حتی سفید گزارش شده است (۲۳).

مجرای برون ریز غده پانکراس در گاومیش به صورت یک مجرای طویل بوده که سرتاسر غده را از لوب چپ، بدنه و در نهایت لوب راست طی نموده و به مرز بین دوازدهه نزولی و دوازدهه صعودی وارد می‌شود. مجرای فوق چون جدا از مجرای صفراوی وارد دوازدهه شده است، بنام مجرای فرعی پانکراس نامیده می‌شود و چون مجرای که همراه با مجرای صفراوی وارد دوازدهه شود وجود ندارد پس در گاومیش مجرای اصلی پانکراس دیده نمی‌شود. در حالت کلی مجرای بخش برون ریز پانکراس در گاومیش، یک مجرای طویل بنام مجرای فرعی پانکراس که در انتهای بخش نزولی دوازدهه وارد آن می‌گردد. با

این توصیف در داخل دوازدهه پرز دوازدهه‌ای بزرگ مخصوص صفرا و پرز کوچک دوازدهه‌ای مخصوص مجرای فرعی پانکراس دیده می‌شود. در اسب و سگ هر دو مجرای اصلی و فرعی پانکراس وجود دارند. به طوری که در اسب پرز کوچک دوازدهه‌ای تقریباً در نزدیکی و مقابل پرز بزرگ دوازدهه‌ای واقع شده و هر دو مجرا در نزدیکی هم وارد دوازدهه می‌شود. در سگ پرز کوچک دوازدهه‌ای چند سانتی‌متر دورتر از پرز بزرگ دوازدهه‌ای وارد دوازدهه خواهد شد (۲۳ و ۲۶). در خوک و گاو فقط مجرای فرعی پانکراس وجود داشته و به پرز کوچک دوازدهه‌ای وارد می‌شود. به عبارت دیگر در این حیوانات پرز بزرگ دوازدهه‌ای خاص مجرای صفرا و پرز کوچک خاص مجرای پانکراس می‌باشد (۲۳ و ۲۶).

در نشخوارکنندگان کوچک و گربه نیز فقط مجرای اصلی پانکراس وجود داشته که همراه با مجرای صفراوی وارد دوازدهه می‌شود (۱۹). به عبارت دیگر در این دو دسته حیوان مجرای فرعی در نتیجه پرز کوچک دوازدهه‌ای وجود نداشته و در داخل دوازدهه فقط یک پرز بزرگ دوازدهه‌ای دیده می‌شود (۲۳ و ۲۶). پس در حالت کلی از نظر مجاری، غده پانکراس گاو همیشه شبیه سایر نشخوارکنندگان بزرگ و خوک می‌باشد.

از نظر بافت شناسی غده پانکراس گاو همیشه دارای یک کپسول همبندی ظریف می‌باشد که از این نظر شبیه سایر حیوانات می‌باشد. در انسان و اکثر حیوانات نیز کپسول همبندی سست دیده می‌شود (۴ و ۷). در گوسفند نر نژاد مهربان کپسول نسبتاً ضخیمی که از رشته‌های کلاژن، الاستیک و رتیکولر تشکیل شده است لوزالمعده را می‌پوشاند. در بز نیز کپسول لوزالمعده نسبتاً ضخیم می‌باشد (۱۴). عضله صاف در کپسول و چهارچوب غده گوسفند مشاهده نشد که این نشان دهنده غیرانقباضی بودن کپسول و عدم همکاری کپسول در خروج ترشحات از لوزالمعده گوسفند می‌باشد (۱۴). همچنین مقداری بافت چربی نیز در اطراف غده لوزالمعده گاو همیشه نیز دیده می‌شود. پارانسیم غده از لوب‌های مشخص تشکیل و فضای بین لوب‌ها نیز توسط بافت

همبند سستی به همراه رگ‌های خونی اشغال شده است. چنین وضعیتی در سایر حیوانات نیز دیده می‌شود (۷ و ۱۸). در گوسفند رشته‌های رتیکولر آسینی‌های برون ریز و جزایر درون ریز را احاطه کرده ولی به داخل جزایر وارد نمی‌شود. در حالی که در غاز رشته‌ها به داخل جزایر نیز نفوذ کرده‌اند (۸). در گاو نیز پارانسیم غده شامل بافت برون ریز و درون ریز می‌باشد (۱۴). ساختمان این غده از نظر میکروسکوپی تقریباً شبیه غده پاروتید بوده ولی عدم حضور مجاری مخطط و حضور جزایر لانگهانس موجب تفکیک دو غده فوق از هم می‌شود. در گاو همیشه بخش آگزوکربینی از واحدهای ترشحاتی سروزی حاوی سلول‌هایی با سیتوپلاسم ائوزینوفیلی، هسته‌های اکروماتیک دیده می‌شوند. قسمت مرکزی و لوله‌های ترشحاتی رنگ متفاوتی نسبت به قاعده سلول‌ها دارند. یعنی قسمت مرکزی واحدهای آسینی رنگ نارنجی‌تر در حالی که قسمت‌های قاعده‌ای و اطراف هسته رنگ بازوفیل‌تری دارند. همچنین در تعداد معدودی از واحدهای ترشحاتی سلول‌های مرکز آسینی نیز مشاهده می‌شود. موارد فوق در سایر حیوانات نیز گزارش شده است (۱۵ و ۱۸). مجاری داخل لوبولی در مقاطع طولی و عرضی مابین واحدهای ترشحاتی جلب توجه می‌کند. از نظر سلول‌های پوششی، مجاری فوق تفاوتی با مجاری سایر حیوانات نداشتند. به عبارت دیگر مجاری داخل لوبولی مکعبی کوتاه، مجاری بین لوبولی استوانه‌ای کوتاه و مجاری خارج لوبولی استوانه‌ای بلند و ندرتاً استوانه‌ای شبهه مطبق دیده می‌شود (۴). در گوسفند بافت پوششی مجاری بین لوبولی به دو صورت استوانه‌ای ساده و یا استوانه‌ای شبهه مطبق مژدار مشاهده می‌شود (۶). در گوسفند بافت برون ریز از واحدهای ترشحاتی لوله‌ای - حبابی تشکیل شده که قسمت لوله‌ای غالب‌تر است (۶). همچنین در داخل جزایر لانگهانس گاو همیشه سلول‌های α و β مشاهده می‌شود. سلول‌های α در کناره‌ها واقع شده و دارای هسته اوکروماتیک می‌باشند. در حالی که سلول‌های β در مرکز جزایر بوده و دارای هسته کوچکتر و تیره‌تر می‌باشند. فقط در تک سمی‌ها سلول‌های α در

مرکز و سلول‌های β در حاشیه واقع می‌شوند. در سایر حیوانات وضعیت شبیه گاو میش می‌باشد (۱۷ و ۱۸). در گوسفند نحوه قرارگیری سلول‌های درون ریز به صورت نامنظم و بدون آرایش خاصی می‌باشد و در هر جزیره انواع سلول‌های درون‌ریز مشاهده می‌شود (۶). در گاو میش همانند گوسفند و سگ جزایر تک سلولی که تنها از یک سلول بتا تشکیل شده‌اند دیده نشد.

منابع

۱. پوستی، ا.، ۱۳۸۶، بافت‌شناسی مقایسه‌ای هیستوتکنیک، صفحات: ۳۱۰-۳۱۳.
۲. رادمهر، ب.، شهراسبی، ح.، ۱۳۶۳، کالبدشناسی مقایسه‌ای دستگاه گوارش پستانداران اهلی، مرکز نشر دانشگاهی، صفحات: ۲۵۵-۲۵۸.
۳. رجحان، م.ص.، ۱۳۶۸ بافت‌شناسی انسانی، جلد دوم، صفحات: ۵۳۲-۵۳۸.
۴. رضاییان، م.، ۱۳۸۵، بافت‌شناسی و اطلس رنگی دامپزشکی، انتشارات دانشگاه تهران، صفحات: ۲۴۱-۲۴۳.
۵. مبینی، ب.، تجلی، م.، منصوری، س.، ۱۳۸۶، مطالعات هیستومورفولوژیک و مورفومتریک لوزالمعده گوسفند نر نژاد مهربان، مجله تحقیقات دامپزشکی، شماره ۶، دوره ۶۲، صفحات: ۳۵۴-۳۵۱.
۶. مبینی، ب.، شاه‌زمانی، پ.، ۱۳۸۵، مطالعه مورفومتریک جزایر پانکراس غاز نژاد پیشانی سفید، مجله‌ی دامپزشکی دانشگاه آزاد اسلامی واحد گرمسار، سال اول، شماره پنجم، صفحات: ۲۷.
۷. مبینی، ب.، گیلانپور، ح.، ۱۳۸۵، ارزیابی کمی بافتهای مختلف در پانکراس بوقلمون، مجله‌ی علوم دامپزشکی ایران، شماره ۲، سال ۳.
۸. مه‌پیکر، ح.، ۱۳۸۰، شناخت و پرورش گاو میش، انتشارات عمیدی، صفحات: ۱۰-۲۰.
9. Aughey, E., Fry, F.L., 2001, Comparative Veterinary Histology With Clinical Correlates, Manson Publishing Ltd, pp:129-130.
10. Banks, W.J., 1993, Applied Veterinary Histology, Third edition, Mosby, year book.
11. Bonner-Weir, S., Orci, L., 1982, New perspectives on the microvasulature of the islets of Langerhans in the rat. Diabetes, 31:883-889.
12. Das, A., Das, R.K., Parida, S., Mishra, U.K. and Solanki, D., 2003, Histomorphological study on pancreas of duck (*Anas boscas*). Ind. J. Ani. Sci. 73:598-599.
13. Dellmann, H.D. and Eurell, J., 1993, Text book of veterinary Histology, Fifth edition., Williams, pp: 190-191, 282-283.
14. Dyce, K.M., Sack, W.O., Wensing C.J.G., 2002, Text book of veterinary Anatomy, pp: 138-139, 430,538,541,686.
15. Eurell,j.a., Frappier,b.l.,2006, Dellmanns text book of veterinary histiligy,sixth edition, pp: 206-209.
16. Fayazi,A.,Mobini,B., 2005, Histomorphological study of goose pancrease. DVM theses. No. 416, Islamic Azad University of Shahrekord, Iran.
17. Furuoka, H., Ito, H., Hamada, M., Suwa, T., Satoh, H., Itakura, C., 1988, Immunocytochemical component of endocrine cells in pancreatic islets of horses, Japan. J. Vet. Sci., 51(1).35-43.

18. Galabova, R., Petkov, P. 1975, Electron microscopy of the endocrine pancreas of cattle (*Bos Taurus L.*), *Acta., Anat.*, 92:560-569.
19. Getty, R., 1975, *Sisson and Grasmans., The anatomy of domestic animals*, 5th, Saunders company, pp: 111,154,491,492,931,935,1554,1866,1868,1873,1880.
20. Grube, D., Weimann, J., 1985, Cellular organization of human pancreatic islets, *Acta Endocrinol*, 267[suppl]: 45.
21. Hellerstrom, C., Hellman, B., 1960, Some aspects of silver impregnation of the islets of langerhans in the rat, *Acta., Endocrinologica*, 35: 518-532.
22. Lone, T., K., Prasad, G., Sinha, R., D., 1989, Histological studies on the exocrine pancreas of goat (*Capra hircus*), *Ind., Vet. J.* 66:333-335.
23. Malic, M. R., Prakash, P., 1972, Comparative histology of the pancreas, *Ind. J., Ani., Sci.* 42:681.
24. Mukherjee, G., Singh, L., p., Barnwal, A., K. and Sharan, A., 1988, Endocrine pancreas of sheep. *Ind. J. Ani. Sci.* 58:91-93.
25. Mukherjee, G., Singh, L., p., Roy, M., K., Barnwal, A., K. and Sharan, A., 1986, Acinar cell types of sheep pancreas, *Ind., J., Ani., Sci.* 56: 930-934.
26. Nickel, R., Schummer, A., and Seferle, E., 1979, *The Viscera of the domestic animals*, 2nd edition, verlag paul parey, Berlin-Humburg, pp: 119-122, 179-180.
27. Rahier, J., Wallon, J., Henguin, J.C., 1981, Cell population in the endocrine pancreas of human neonates and infants, *Diabetologia*, 20:540-546.
28. Redecker, P., Seiplet, A., Jorns, A., Bargsten, G., Guube, D., 1992, The microanatomy of canine islets of Langerhans, implication for intraislet regulation, *Anat. Embryol*, 185:131-141.
29. Samuelson, D., A., 2007, *Textbook of Veterinary Histology*, 355, 356, 416.
30. Tajalli, M. And Meamary, A., (1998), Histological and histochemical studies on pancreas of camels (*Camelus dromedaries*), *Camel Practice and Reserch*, 5(1): 61-66.
31. Trimble, E.R., Renold, A.E., 1981, Ventral and dorsal areas of rat pancreas, islet hormone content and secretion, *Amer. J. Physiol*, 240: E 422 – E 427.
32. Watanabe, S., Wakuri, H., Mutoh, K., 1989, Histological studies on the endocrine pancreas in the dog. *Anat. Histol. Embryol.* 18:150-156.
33. Weir, G.C., Bonner-Weir, S., 1990, Islets of Langerhans, The puzzle of intraislet interactions and their relevance to diabetes, *J. Clinical Investigation*, 85: 983-987.
34. Wiczorek, G., Pospischil, A., Perentes, A., G., 1998, A comparative immunohistochemical study of pancreatic islets in laboratory animals (rats, dogs, minipigs, and nonhuman primates), *Exp Toxicol Pathol* 50:151.

Histoanatomical study on pancrease of mature river buffalo

Ebrahimi, M.A.^{1*}, Javidfar, H.²

1-Department of Basic Sciences, Faculty of Veterinary Medicine, Tabriz Branch, Islamic Azad University, Tabriz, Iran
2-Graduate of Veterinary Medicine, Tabriz Branch, Islamic Azad University, Tabriz, Iran

**Corresponding author's email: anatomist_2001@yahoo.com*

(Received: 2012/3/3, Accepted: 2012/9/6)

Abstract

Pancreas gland is one of large glands related with digestive duct. This gland consists of exocrine and endocrine parts. In this article, 10 pancrease glands of buffalo with surrounding tissues and duodenum were prepared and studied anatomically and histologically. The anatomical results showed that pancreas gland in buffalo consist of long right and left lobe. The right lobe was near the descending duodenum and left lobe was adjacent ascended to stomach and pylorus. In general, pancreas is located between descending and ascending sections of duodenum in dark pink color. Its total length was approximately 63.2 cm and its maximal width and thickness were measured 15.4 cm, 1.12 cm respectively. Pancreas has a central duct for exocrine secretion. Exocrine part consists of serous secretory units that cells of acini center are observable. Islets of langerhans, with α cells in circumference and β -cells in center are indicated. There is no smooth muscle in its capsule.

Keywords: Pancreas, Histoanatomy, Buffalo