

مطالعه ماکروسکوپی نزول بیضه در جنین بز

سید سجاد حجازی^{۱*}، حسن گیلانپور^۲

۱. گروه علوم پایه، دانشکده دامپزشکی، دانشگاه آزاد اسلامی واحد تبریز، تبریز، ایران
۲. گروه علوم تشریحی، دانشکده علوم تخصصی دامپزشکی، دانشگاه آزاد اسلامی واحد علوم و تحقیقات تهران، تهران، ایران

* نویسنده مسئول مکاتبات: Dr.hejazi@iaut.ac.ir

(دریافت مقاله: ۸۷/۱۰/۱۴، پذیرش نهایی: ۸۹/۳/۸)

چکیده

در این مطالعه، نمونه‌های جنین از ۲۰۰ بز آبستن کشتار شده در کشتارگاه صنعتی تبریز در طول فصل پاییز تهیه شد. نمونه برداری به روش تصادفی انجام شد. سن جنین‌های جمع‌آوری شده طبق فرمول ارائه شده توسط Gall و همکاران، $X=2.74 Y+30.15$ محاسبه گردید. بعد از باز کردن حفره شکمی جنین‌ها در مراحل مختلف سنی، موقعیت قرارگیری بیضه‌ها در محوطه بطنی و زمان نزول آن به کیسه اسکروتوم مورد بررسی قرار گرفت. نتایج مطالعات ماکروسکوپی نشان داد که اولین مهاجرت بیضه همراه با تحلیل مزونفروز در سن ۴۵ روزگی جنین‌ها صورت می‌گیرد. در سن ۵۹ روزگی، مزونفروز کاملاً تحلیل رفته و باقیمانده مجرای مزونفریک به اپی‌دیدیم تبدیل می‌شود. در این سن، بافت گوبرناکولوم، متورم و گسترده می‌شود. در سن ۸۹ روزگی، بیضه در اواسط کانال مغابنی دیده شد و در ادامه، تا سن ۱۰۶ روزگی از آبستنی بیضه از یک سوم انتهای کانال مغابنی به دهانه کیسه اسکروتوم نزول کرده بود. در سن ۱۵۳ روزگی (زمان تولد) نزول کامل بیضه به داخل کیسه اسکروتوم صورت می‌گیرد. براساس نتایج به‌دست آمده در مطالعه حاضر می‌توان بیان کرد که وضعیت قرارگیری بیضه در بز همانند گاو، گوسفند، اسب و انسان در زمان تولد است و نزول بیضه به داخل کیسه اسکروتوم به دنبال جمع شدن و تحلیل بافت گوبرناکولوم می‌باشد.

مجله دامپزشکی دانشگاه آزاد اسلامی واحد تبریز، ۱۳۸۸، دوره ۳، شماره ۴، ۶۲۸-۶۱۹.

کلمات کلیدی: بز، بیضه، جنین، مهاجرت

مقدمه

بوده است (۱). سلول‌های جنسی اولیه از درون جوانه‌های گنادی منشأ نمی‌گیرند، بلکه در جای دیگر تشکیل شده و به‌طور ثانویه به گناداها وارد می‌شوند. رشد تکاملی بعدی گناد نر در ناحیه مرکزی ستیغ گنادی وقوع می‌یابد. رشته‌های گنادی تشکیل لوله‌های توپری را می‌دهند که پس از تولد باز شده و تشکیل توبول‌های منی‌ساز را می‌دهند. نزول بیضه در دو مرحله اتفاق می‌افتد: اول جابجایی کند (غیر فعال) بیضه به سمت خلفی و شکمی به سوی محل کانال مغابنی، که عمدتاً در نتیجه

قدمت اهلی شدن بز را بیشتر از سایر نشخوارکنندگان تخمین می‌زنند. این حیوان برای اولین بار در آسیای مرکزی و جنوبی و در قسمتی از اروپای جنوبی پراکنده بوده و در کشورهای پیشرفته آن زمان، از قبیل ایران، یونان، رم و مصر به‌عنوان یک حیوان اهلی و خانگی جهت استفاده از تولیدات گوناگون آن نگهداری می‌شد. بعضی از دانشمندان معتقدند که آریائی‌ها ابتدا به اهلی کردن بز پرداخته و سرزمینی که امروزه قسمتی از آن به نام کردستان خوانده می‌شود مهد پرورش بز

جامعه آماری در این مطالعه شامل بزهای ماده آبستن در کشتارگاه صنعتی تبریز در طول فصل پائیز بود و واحد نمونه‌گیری شامل ۲۰۰ عدد جنین جدا شده از بزبان ماده آبستن از مراحل مختلف سنی بود. نمونه‌برداری به روش تصادفی انجام شد. جنین‌ها از رحم‌های آبستن جدا شدند و بلافاصله به آزمایشگاه علوم تشریحی دانشکده دامپزشکی دانشگاه آزاد اسلامی تبریز منتقل شدند. نخست فاصله فرق سر تا کپل جنین‌ها اندازه‌گیری شدند، سپس با استفاده از فرمول تخمین سن در جنین بز که توسط Gall و همکاران (۱۹۹۴) ارائه شده است، سن تقریبی جنین‌ها محاسبه گردید. فرمول عبارت بود از:

$$Y = 2/74X + 30/15$$

تا کپل می‌باشد (۱۲).

رشد و طولیل شدن بدن و ثابت ماندن تقریبی فاصله بیضه از سینوس ادراری تناسلی اتفاق می‌افتد. دوم نزول به کیسه اسکروتوم است. همین که بیضه در مجاورت کانال مغابنی مستقر شد تغییراتی باید رخ دهد که اختلاف اندازه بین گناد و کانال را کم کند تا مقاومت به حرکت گناد را در درون کانال تغییر دهد. این تغییرات به وسیله تورم گوبرناکولوم در محاذات کانال مغابنی ایجاد می‌شود (۹ و ۱۳). هدف از این مطالعه بررسی توپوگرافی بیضه در داخل محوطه بطنی، مهاجرت و زمان نزول بیضه در کیسه اسکروتوم، در طول دوره آبستنی بز و مقایسه آن با سایر حیوانات بود.

مواد و روش کار

جدول ۱- مشخصات جنین‌های مورد مطالعه

ردیف	درای جنین (میلی‌متر) CRL	وزن جنین (گرم)	سن تقریبی جنین (روز)	ردیف	CRL در ازای جنین (میلی‌متر)	وزن جنین (گرم)	سن تقریبی جنین (روز)
۱	۱۸	۱/۱	۳۵	۱۹	۲۳۰	۴۴۵	۹۳/۱۷
۲	۲۳	۱/۳	۳۶/۴۵	۲۰	۲۵۰	۵۶۰	۹۸/۶۵
۳	۳۰	۲/۴	۳۸/۳۷	۲۱	۲۶۰	۶۵۱	۱۰۱/۳۹
۴	۴۵	۵	۴۲/۴۸	۲۲	۲۷۰	۶۸۰	۱۰۴/۱۳
۵	۵۰	۵/۵	۴۳/۸۵	۲۳	۲۸۰	۶۹۰	۱۰۶/۸۷
۶	۵/۵	۶/۵	۴۵/۲۲	۲۴	۳۰۰	۸۵۰	۱۱۲/۳۵
۷	۷۰	۱۲/۵	۴۹/۳۳	۲۵	۳۵۰	۱۳۵۰	۱۲۶/۰۵
۸	۸۰	۲۵	۵۰	۲۶	۳۸۰	۱۵۰۰	۱۳۴/۲۷
۹	۹۰	۳۱	۵۴/۸۱	۲۷	۴۲۰	۲۰۰۰	۱۴۵/۲۳
۱۰	۱۰۵	۴۸	۵۸/۹۲	۲۸	۴۵۰	۲۳۰۰	۱۵۳/۴۵
۱۱	۱۱۵	۶۰	۶۱/۶۶				
۱۲	۱۲۵	۷۲	۶۴/۴				
۱۳	۱۳۵	۸۵	۶۷/۱۴				
۱۴	۱۶۰	۱۱۵	۷۳/۹۹				
۱۵	۱۷۰	۱۷۵	۷۶/۷۳				
۱۶	۱۹۰	۲۵۰	۸۲/۲۱				
۱۷	۲۰۵	۲۷۵	۸۶/۳۲				
۱۸	۲۱۵	۳۰۰	۸۹/۰۶				

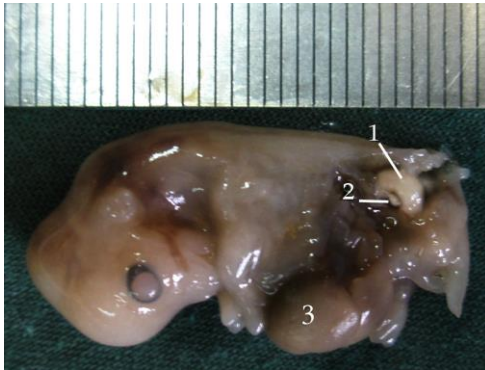جهت بررسی توپوگرافی و نزول بیضه‌ها، تمامی نمونه‌ها از دیواره جانبی محوطه بطنی کالبدگشایی شدند. به طوری که از سقف محوطه بطنی، جایی که کلیه‌ها قرار داشتند تا داخل کیسه اسکروتوم برش داده شد. بعد از گشودن دیواره بطنی، محل قرارگیری بیضه در محوطه بطنی و در کانال مغابنی و زمان مهاجرت آن به سمت کیسه اسکروتوم و زمان نزول آن به داخل کیسه اسکروتوم مشاهده و ثبت گردید.

نتایج

مشاهدات انجام شده در سن ۳۷/۸ روزگی ($CRL=28mm$) نشان داد که بیضه‌ها در زیر کلیه‌های مزونفروز و کاملاً چسبیده به سطح شکمی آن قرار دارند. در سطح پشتی مزونفروز، کلیه‌های اولیه متانفروز قرار داشتند (نگاره ۱). به طوری که این سه ساختار در جنین $CRL=30mm$ نیز در کنار هم و چسبیده به هم در زیرستون مهره‌ها و در سقف محوطه بطنی جنین بودند (نگاره‌های ۲ و ۳). در سن ۴۲/۴۸ روزگی ($CRL=45mm$)، بیضه در وضعیت روزهای قبلی خود بوده و توسط پرده‌ای، کلیه‌ها و بیضه به دیواره حفره بطنی متصل بودند. در سن ۴۵/۲۲ روزگی ($CRL=55mm$)، رشد و گسترش کلیه متانفروز در بخش پشتی مزونفروز صورت گرفته بود. به طوری که متانفروز با رشد خود به سمت قدامی بدن کشیده شده و در مقابل، مزونفروز در حال تحلیل بود و بیضه‌ها به سمت خلفی و شکمی حفره بطنی رانده شده بود. به طوری که مزونفروز و بیضه از حالت پشتی به حالت خلفی تغییر مکان داده بودند. در این مقطع سنی کیسه اسکروتوم به صورت بیرون زدگی اولیه از ناحیه مغابنی دیده شد و همچنین توده مزانشیمی گوبرناکولوم به طور سرتاسری از قطب خلفی بیضه تا سمت کیسه اسکروتوم کشیده شده بود (نگاره ۴). در سن ۵۲ روزگی ($CRL=80mm$)، متانفروز از رشد چشمگیری برخوردار بود و بخش عمده‌ای از قسمت فوقانی حفره بطنی را اشغال کرده بود و از سوی دیگر


مزونفروز رو به تحلیل بود. مزونفروز و بیضه در این مقطع سنی تقریباً در کنار هم قرار داشتند. این دو از حیث تشریحی به خاطر رشد سریع متانفروز، تغییر مکان داده و به سمت خلفی حفره بطنی رانده شده بودند. مجرای مزونفریک مابین مزونفروز و بیضه قرار داشته و به سمت مثانه اولیه کشیده شده بود. گوبرناکولوم و کیسه اسکروتوم نیز در حال رشد بودند (نگاره ۵). در سن ۵۹ روزگی از آبستنی ($CRL=109mm$)، مزونفروز به طور عمده تحلیل رفته و به حالت لوله‌ای ضخیم در مجاورت بیضه واقع شده بود و مزونفروز از نظر ساختاری از بین رفته و بیضه‌ها از محل اولیه خود در بخش فوقانی حفره بطنی فاصله گرفته بودند. رشد بافت گوبرناکولوم و اسکروتوم کاملاً واضح بود (نگاره ۶). در سن ۷۲/۶۲ روزگی ($CRL=15.5mm$)، جابجایی بیضه‌ها و کشیده شدن آنها به حد وسط حفره بطنی صورت گرفته و این در حالی بود که مزونفروز کاملاً از بین رفته و ساختار اولیه اپیدیدیم به فرم لوله‌ای خمیده و چسبیده به بیضه، تشکیل شده بود (نگاره ۷). در سن ۸۲/۲۱ روزگی ($CRL=190mm$)، شکل‌گیری ساختار اپیدیدیم روی بیضه اتفاق افتاده بود. بخش‌های سر، بدنه و دم اپیدیدیم روی بیضه قابل تفکیک بود. بیضه‌ها در حال مهاجرت در حفره بطنی بودند. در این مقطع سنی رشد و تورم بافت گوبرناکولوم به حالت ساختار دو لایه‌ای، روی هم قرار گرفته دیده شد (نگاره ۸). در سن ۸۹ روزگی ($CRL=215mm$)، بیضه در اواسط کانال مغابنی بود در این سن بخش دمی اپیدیدیم در حال رشد بود و همچنین قسمتی از بافت گوبرناکولوم ما بین انتهای تحتانی بیضه و دم‌اپی‌دیدیم قرار داشت. بافت گوبرناکولوم به رشد خود ادامه داده و کل فضای داخل کیسه اسکروتوم را پر کرده بود (نگاره ۹). در سن ۹۸/۶۵ روزگی ($CRL=250mm$)، بیضه‌ها به مهاجرت خود به داخل کانال مغابنی ادامه داده به طوری که در بخش $\frac{1}{3}$ انتهایی کانال مغابنی قرار داشتند. قسمتی از گوبرناکولوم که ما بین دم

اپیدیدیم و بیضه قرار داشت به طور قطعی مجزا از گوبرناکولوم شده بود. بافت گوبرناکولوم متورم و همچنان کل فضای کیسه اسکروتوم را اشغال کرده بود. (نگاره ۱۰). در سن ۱۰۶/۸۷ روزگی ($CRL=280^{mm}$)، بیضه همچنان در $\frac{1}{3}$ انتهایی کانال مغنایی قرار داشته و گوبرناکولوم فضای کیسه اسکروتوم را پر کرده بود (نگاره ۱۱). در سن ۱۱۷/۸۳ روزگی ($CRL=320^{mm}$)، بافت گوبرناکولوم رو به تحلیل گذاشته و نیمه فوقانی کیسه اسکروتوم را پر کرده و مابقی کیسه خالی بود. از تغییرات دیگر در این مقطع سنی، ورود بخش دمی اپیدیدیم و قسمتی از انتهای تحتانی بیضه به کیسه اسکروتوم و تمایز زائده پرده صفاقی به لایه تونیکا واژینالیس بود (نگاره ۱۲). در سن ۱۳۴/۲۷ روزگی ($CRL=380^{mm}$)، دم اپیدیدیم به رشد خود ادامه داده و به داخل کیسه اسکروتوم بیشتر نفوذ کرده بود. $\frac{1}{4}$ انتهایی بیضه وارد کیسه اسکروتوم شده بود. بافت گوبرناکولوم رو به تحلیل گذاشته، به طوری که اکثر فضای کیسه اسکروتوم خالی مشاهده شد (نگاره ۱۳). در سن ۱۴۲/۵ روزگی ($CRL=410^{mm}$)، از بین رفتن بافت گوبرناکولوم مشاهده شد. باقیمانده این بافت، انتهای تحتانی بیضه و اپیدیدیم و لایه واژینال جدار را به جداره کیسه اسکروتوم وصل کرده بود. لایه واژینال جدار از رشد خوبی برخوردار بود (نگاره ۱۴). در سن ۱۵۳/۴۵ روزگی ($CRL=450^{mm}$) اصلی‌ترین تغییر در زمان تولد، نزول کامل بیضه‌ها به داخل کیسه اسکروتوم بود. بافت گوبرناکولوم کلاً حذف شده بود و به رباط متصل کننده واژینال جدار به دیواره کیسه اسکروتوم تبدیل شده و بیضه‌ها فضای کمی از کیسه اسکروتوم را اشغال کرده بودند و مابقی کیسه اسکروتوم خالی مانده بود (نگاره ۱۵).



نگاره ۱- نمای ماکروسکوپی از جنین با $CRL = 28 \text{ mm}$

۱- مزونفروز ۲- بیضه ۳- کبد



نگاره ۲- نمای ماکروسکوپی از اندام‌های احشایی جنین با

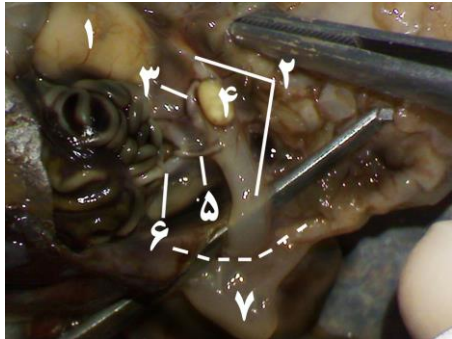
$CRL = 30 \text{ mm}$. از نمای پشتی - قدامی

۱- متانفروز ۲- مزونفروز ۳- کبد ۴- معده

نگاره ۵- نمای ماکروسکوپی از محوطه بطنی جنین با $CRL = 80 \text{ mm}$ ،

از نمای جانبی چپ

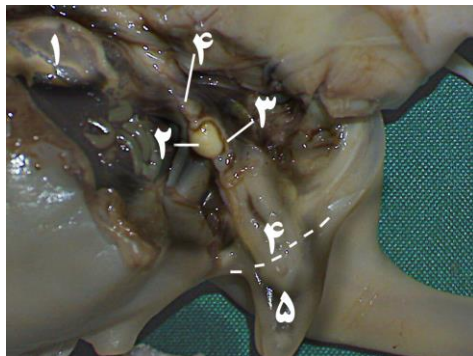
- ۱- متانفروز
- ۲- مزونفروز
- ۳- مجرای مزونفریک
- ۴- بیضه
- ۵- گوبرناکولوم
- ۶- کیسه اسکروتوم



نگاره ۶- نمای ماکروسکوپی از محوطه بطنی جنین با $CRL = 109 \text{ mm}$ ،

از نمای جانبی چپ


- ۱- متانفروز
- ۲- گوبرناکولوم
- ۳- مزونفروز
- ۴- بیضه
- ۵- کانال دفران
- ۶- شریان نافی
- ۷- کیسه اسکروتوم



نگاره ۷- نمای ماکروسکوپی از محوطه بطنی جنین با $CRL = 155 \text{ mm}$ ،

از نمای جانبی چپ

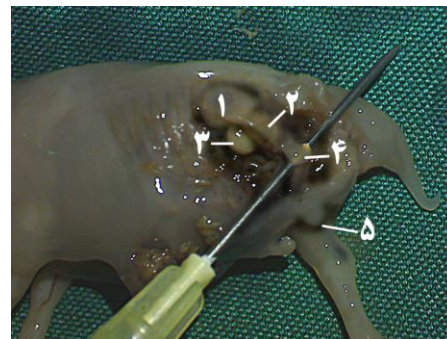
- ۱- متانفروز
- ۲- بیضه
- ۳- اپی‌دیدیم
- ۴- گوبرناکولوم
- ۵- کیسه اسکروتوم (خط چین: محدوده دهانه اسکروتوم)



نگاره ۳- نمای ماکروسکوپی از اندام احشائی جنین با $CRL = 30 \text{ mm}$ ، از

نمای تحتانی.

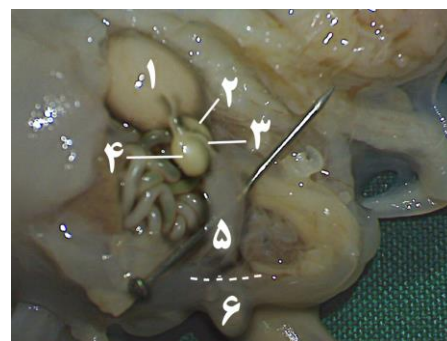
- ۱- مزونفروز
- ۲- بیضه

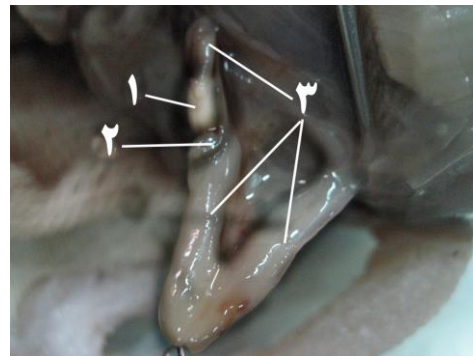


نگاره ۴- نمای ماکروسکوپی از محوطه بطنی جنین با $CRL = 55 \text{ mm}$ ، از

نمای جانبی چپ

- ۱- متانفروز
- ۲- مزونفروز
- ۳- بیضه
- ۴- گوبرناکولوم
- ۵- کیسه اسکروتوم

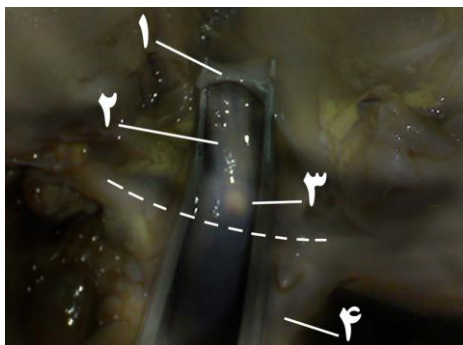




نگاره ۸- نمای ماکروسکوپی از گوبرناکولوم جنین با $CRL = 190 \text{ mm}$ ،

از نمای جانبی چپ

۱- بیضه ۲- اپی‌دیدیم ۳- گوبرناکولوم

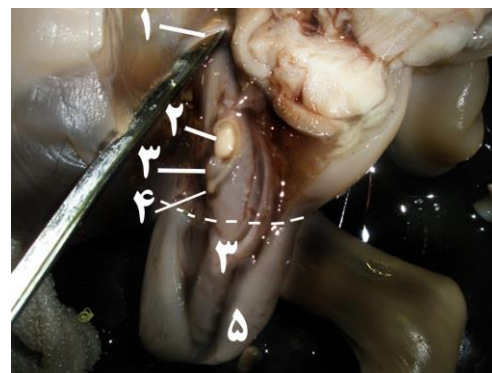

نگاره ۱۱- نمای ماکروسکوپی خارج از محوطه بطنی جنین با

$CRL = 280 \text{ mm}$ ، از نمای جانبی چپ ۱- حلقه مغابنی

۲- گوبرناکولوم ۳- بیضه ۴- کیسه اسکروتوم (خط چین: محدوده

دهانه اسکروتوم)

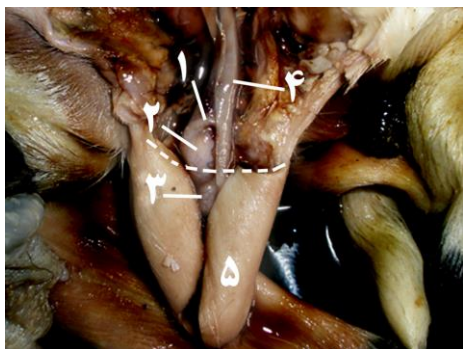


نگاره ۹- نمای ماکروسکوپی خارج از محوطه بطنی جنین با

$CRL = 215 \text{ mm}$ از نمای جانبی چپ

۱- حلقه مغابنی ۲- بیضه ۳- گوبرناکولوم ۴- دم اپی‌دیدیم

۵- کیسه اسکروتوم (خط چین: محدوده دهانه اسکروتوم)

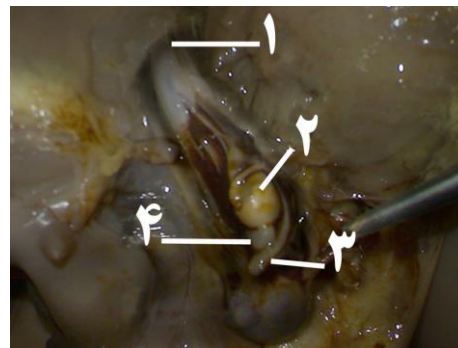


شکل ۱۲- نمای ماکروسکوپی خارج از محوطه بطنی جنین با

$CRL = 320 \text{ mm}$ ، از نمای جانبی چپ

۱- سر اپی‌دیدیم ۲- بیضه ۳- دم اپی‌دیدیم ۴- تونیکا واژینالیس

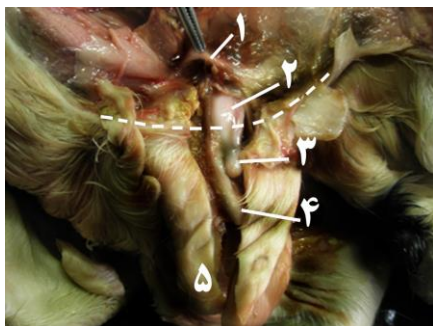
۵- کیسه اسکروتوم (خط چین: محدوده دهانه اسکروتوم)



نگاره ۱۰- نمای ماکروسکوپی از محوطه بطنی جنین با $CRL = 250 \text{ mm}$ ،

از نمای جانبی چپ

۱- حلقه مغابنی ۲- بیضه ۳- دم اپی‌دیدیم ۴- گوبرناکولوم



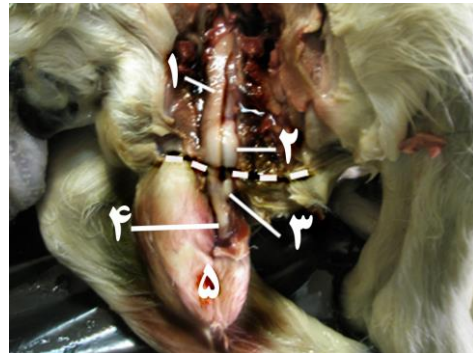
نگاره ۱۳- نمای ماکروسکوپی خارج از محوطه بطنی جنین با

$CRL = 380 \text{ mm}$ ، از نمای جانبی چپ

مزانتر پشتی حرکت کرده و سپس به مزونفروز که محل تشکیل گنآد است، می‌روند و در ادامه اولین رشد گنآد را به صورت تورمی که در قسمت تحتانی - میانی هر مزونفروز ظاهر شده ایجاد می‌کنند (۱۹). Sadler (۲۰۰۴) در مورد رشد گنآد انسان اشاره کرده است که در اواسط ماه دوم، کلیه مزونفروز اندام تخم مرغی شکل بزرگی در دو سوی خط میانی پدید می‌آورد که گنآد در سمت میانی آن واقع شده و در حال رشد و نمو است (۲۱).

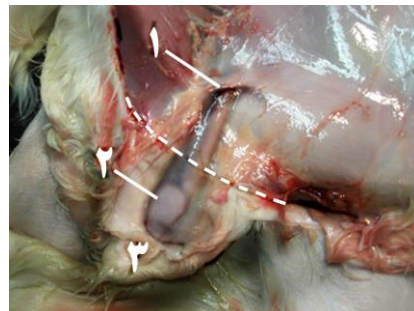
Soder (۲۰۰۷) در مطالعه‌ای که روی تکامل گنآدها داشته نشان داد که در انسان تمایز جنسی ماکروسکوپی تا سن ۴۲ روزگی جنین قابل رؤیت نیست و گنآدها در انسان در سطح تحتانی - میانی مزونفروز قرار می‌گیرند (۲۳). در مطالعه حاضر با توجه به مشاهدات انجام شده، گنآدها را برای اولین بار در سن ۳۷/۸۲ روزگی (CRL= 22^{mm}) در مجاورت کلیه مزونفروز در بخش تحتانی - داخلی دیده شدند. نتیجه به دست آمده با نتایج فوق مطابقت دارد. Sadler (۲۰۰۴) در مورد سرنوشت کلیه مزونفروز اشاره کرده است که در جنس نر، تا پایان ماه دوم (۶۰ روزگی) توبول‌ها و گلومرول‌های کلیه مزونفروز تحلیل می‌روند و تعدادی از لوله‌های انتهایی و مجرای مزونفریک باقی می‌مانند که در شکل‌گیری اپیدیدیم، کانال دفران و غیره دخیل می‌باشند (۲۱). Sadler در این خصوص نیز به این مطلب اشاره می‌کند که لوله‌های قدامی و گلومرول‌های مزونفروز، تغییرات تحلیل برنده بروز می‌دهند و تا پایان ماه دوم بیشتر آنها ناپدید می‌شوند و در جنس نر تنها تعداد اندکی از لوله‌های خلفی و مجرای مزونفریک باقی می‌مانند و در تشکیل دستگاه تناسلی (اپیدیدیم، کانال دفران، سینمال وزیکول و غیره) مشارکت می‌کنند (۲۱). در مطالعه حاضر، زمان آغاز تحلیل کلیه مزونفروز از سن ۴۵ روزگی مشاهده شد، به طوری که در آغاز تحلیل مزونفروز، بیضه به دیواره خلفی کشیده شده و کلیه متانفروز به سمت جلو جابجا شده بود. در ادامه مشاهدات، در سن ۵۲ روزگی مزونفروز به

- ۱- حلقه مغابنی ۲- بیضه ۳- دم اپیدیدیم ۴- گوبرناکولوم
- ۵- کیسه اسکروتوم (خط چین: محدوده دهانه کیسه اسکروتوم)



نگاره ۱۴- نمای ماکروسکوپی خارج از محوطه بطنی جنین با CRL = ۱۱۰ mm، از نمای جانبی چپ

- ۱- تونیکا واژینالیس ۲- بیضه ۳- دم اپیدیدیم ۴- گوبرناکولوم
- ۵- کیسه اسکروتوم (خط چین: محدوده دهانه کیسه اسکروتوم)



نگاره ۱۵- نمای ماکروسکوپی خارج از محوطه بطنی جنین با CRL = ۱۵۰ mm، از نمای جانبی چپ

- ۱- حلقه مغابنی ۲- بیضه ۳- کیسه اسکروتوم
- (خط چین: محدوده دهانه کیسه اسکروتوم)

بحث و نتیجه‌گیری

Satoh (۱۹۹۴) زمان تمایز و رشد گنآدها را تا پیش از هفته هفتم (۳۵ روزگی) از تکامل جنینی امکان ناپذیر بیان کرده است (۲۲). Noden و همکاران (۱۹۸۵) در مورد محل تشکیل گنآد به این نکته اشاره می‌کنند که سلول‌های جنسی را در پستانداران برای اولین بار در آندودرم کیسه زرده خلفی می‌توان تشخیص داد. طبق نظر ایشان این سلول‌ها به طرف پشتی و به

حالت توده‌ای باقی مانده در کنار بیضه تبدیل شده بود که حاوی قسمت فوقانی مجرای مزونفریک بود. در سن ۵۹ روزگی از آبستنی (پایان ماه دوم) مزونفروز کاملاً از بین رفته بود و باقی‌مانده مجرای مزونفریک در مجاورت مزونفروز در حال تبدیل شدن به اپیدیدیم اولیه بود. در تأیید این مطلب، **Noden** (۱۹۸۵)، **Fletcher** و **Weber** (۲۰۰۴) و **Brauer** (۲۰۰۴) به این نکته اشاره کرده‌اند که با تحلیل رفتن مزونفروز، قسمتی از مجرای مزونفریک که در درون مزونفروز واقع می‌گردد، در ارتباط با بیضه باقی می‌ماند و در نهایت اپیدیدیم را تشکیل می‌دهد (۵، ۱۱ و ۱۵) و همچنین **Persaud** (۲۰۰۳)، در مورد اولین جابجایی بیضه به این نکته اشاره کرده است که بزرگ شدن بیضه و حرکت آن در طول پشتی دیواره محوطه بطنی در اثر تحلیل کلیه مزونفروز می‌باشد (۲۰). **Backhouse** (۱۹۸۲) در مطالعه‌ای روی بافت گوبرناکولوم انسان اشاره کرده است که در زمان مهاجرت و نزول بیضه در محوطه بطنی، بافت مزانشیم گوبرناکولوم حالت شل شدگی پیدا کرده و هم‌زمان کیسه اسکروتوم نیز گسترش می‌یابد (۴). در مطالعه‌ای دیگر، توسط **Hughes** و همکاران، آمده است که رخداد فشردگی در بافت مزانشیم گوبرناکولوم با مهاجرت و نزول بیضه مرتبط است و خاطر نشان کرده که در یک دوره خاصی از تکامل (براساس گونه‌ها زمان متفاوت است)، بخش تحتانی گوبرناکولوم بزرگ شدگی غیر متعارفی پیدا می‌کند (۱۴). **Fletcher** و **Weber** (۲۰۰۴) در مطالعه‌ای روی بافت گوبرناکولوم نشان داده‌اند که بافت گوبرناکولوم در زمان نزول بیضه حالت آبدار پیدا می‌کند و متورم شده و به درون کانال مغابنی گسترش می‌یابد (۱۱). **Sadler** (۲۰۰۴) در خصوص بافت گوبرناکولوم خاطر نشان کرده است که مسئول اصلی کشیده شدن بیضه به داخل کیسه اسکروتوم، گوبرناکولوم است. بنابراین رشد رو به بیرون گوبرناکولوم از ناحیه مغابنی تا اسکروتوم، بیضه را به طرف ناحیه مغابنی می‌کشاند (۲۱). **Noden** (۱۹۸۵) در خصوص نقش گوبرناکولوم به این نکته

اشاره کرده است که تورم گوبرناکولوم در کانال مغابنی در نتیجه تکثیر سلول‌های مزانشیمی است که باعث اتساع کانال می‌گردد (۱۹). **Carlson** (۲۰۰۴)، **Moore** و **Persaud** (۲۰۰۵)، در مورد نزول بیضه از کانال مغابنی بیان کرده‌اند که افزایش اندازه بافت گوبرناکولوم در زمان نزول بیضه نقش مهمی را در عبور بیضه از کانال مغابنی ایفاء می‌کند (۶ و ۱۷).

در مطالعه حاضر مشخص شد که بافت گوبرناکولوم از سن ۷۱ روزگی رو به گسترش گذاشته و متورم می‌شود. به طوری که زمان شروع تورم گوبرناکولوم به دنبال تحلیل کامل مزونفروز می‌باشد و جابجایی بیضه‌ها، به سمت خلفی - پشتی محوطه بطنی می‌باشد. گسترش و تورم بافت گوبرناکولوم در سن 2 ± 82 روزگی نیز ادامه داشته و در این مقطع سنی بیضه به سمت میانی محوطه بطنی کشیده شده بود و در سن ۹۸/۶ روزگی، بیشترین گسترش بافت گوبرناکولوم به داخل کیسه اسکروتوم مشاهده می‌گردید. این وضعیت تا سن ۱۰۶/۸ روزگی از آبستنی، ادامه داشت و بیضه در این وضعیت به سمت $\frac{1}{3}$ انتهایی کانال مغابنی کشیده شده بود. در سن ۹۰ روزگی قسمتی از بافت گوبرناکولوم در حین گسترش و رشد، بین دم اپیدیدیم و ابتدای کانال دفران قرار می‌گیرد که در زمان تولد به رباط مخصوص بیضه تبدیل می‌گردد. در این خصوص **Nicol** و همکاران (۱۹۸۶) بیان کرده‌اند که بخش فوقانی گوبرناکولوم که در مجاورت دم اپیدیدیم قرار می‌گیرد در ادامه رشد به رباط مخصوص بیضه تبدیل می‌شود (۱۸). **Klonish** و **Flower** (۲۰۰۴) در مورد زمان نزول بیضه به داخل کیسه اسکروتوم، با مطالعه بر روی جنین حیوانات اهلی زمان قرارگیری بیضه در کیسه را این چنین گزارش کرده‌اند که در انسان، در سن جنینی ۲۴۵ روزگی، در خوک، اسب، گاو و گوسفند در زمان تولد، در سگ و در موش، در ۲۱ روزگی می‌باشد (۱۵). **Malas** و همکارانش (۱۹۹۹) با مطالعه در مورد نزول بیضه به کیسه اسکروتوم، روی ۴۸ جنین انسان این چنین

سلولی در بافت مزانشیم گوبرناکولوم متوقف می‌گردد (۱۰) بر اساس نتایج به دست آمده در این مطالعه، گوبرناکولوم مربوط به کیسه اسکروتوم، از سن ۱۱۷/۸ روزگی، شروع به تحلیل کرده و در ادامه رشد جنینی، بافت گوبرناکولوم کاملاً تحلیل رفته و در زمان تولد، تبدیل به رباطی می‌شود که بخش دم اپیدیدیم به همراه تونیکا واژینالیس را به دیواره اسکروتوم متصل می‌کند. در این خصوص Nickel و همکاران (۱۹۷۵) در مورد باقیمانده گوبرناکولوم اشاره کرده‌اند که آن بعد از نزول کامل بیضه درون اسکروتوم، به رباط دم اپیدیدیمی تبدیل می‌شود (۱۸).

همچنین در این مطالعه مشاهده گردید که بیضه جنین بز همزمان با تحلیل گوبرناکولوم، در زمان تولد به داخل کیسه اسکروتوم نزول می‌نماید. بر اساس نتایج به دست آمده در مطالعه حاضر می‌توان بیان کرد که وضعیت قرارگیری بیضه در بز همانند گاو، گوسفند، اسب و انسان در زمان تولد اتفاق می‌افتد و نزول بیضه به داخل کیسه اسکروتوم به دنبال جمع شدن و تحلیل بافت گوبرناکولوم می‌باشد و همچنین با گزارش Dyce و همکاران (۲۰۰۲) مبنی بر اینکه، بیضه گاو در زمان تولد تنها در بخش فوقانی اسکروتوم قرار می‌گیرد (۷) در مورد بیضه بز نیز چنین مشاهده گردید. در کل نتایج به دست آمده از این مطالعه با یافته‌های سایر مطالعات مطابقت دارد.

بیان کرده‌اند که بیضه‌ها در روزهای نزدیک به تولد به داخل کیسه اسکروتوم نزول می‌کند (۱۶). Vander schoot (۲۰۰۰) در مطالعه‌ای روی بیضه موش صحرایی گزارش کرده است که شروع مهاجرت بیضه در روزهای ۲۲-۱۵ روزگی از آبستنی می‌باشد (۲۴). Abdel- Raouf (۱۹۸۲) در مطالعه‌ای روی تکامل گاومیش مشخص کرد که بیضه در ماه ششم از آبستنی وارد کیسه اسکروتوم می‌شود (۳). Fallat و همکارانش (۲۰۰۴) در بررسی بیضه روی جوندگان مشخص کردند که زمان نزول بیضه به داخل کیسه اسکروتوم بعد از تولد می‌باشد (۹). Fletcher و Weber (۲۰۰۴) در مطالعه‌ای روی بافت گوبرناکولوم اشاره کردند که در زمان نزول بیضه به سمت کیسه اسکروتوم بافت گوبرناکولوم آب خود را از دست می‌دهد (۱۱). Sadler (۲۰۰۴) چنین اشاره کرده است که به دنبال تحلیل رفتن گوبرناکولوم از سمت کیسه اسکروتوم، بیضه به داخل کیسه اسکروتوم کشیده می‌شود (۲۱). به عقیده Noden (۱۹۸۵)، بافت مزانشیم گوبرناکولوم بعد از نزول بیضه، تحلیل رفته و کاهش طول می‌دهد (۱۹). Evans و sack (۱۹۷۳) در مطالعه‌ای روی گوساله مشخص کردند که نزول بیضه به کیسه اسکروتوم در هفته بیستم از آبستنی اتفاق می‌افتد (۸). Fentener و همکاران (۱۹۸۹) در مورد نقش گوبرناکولوم در خوک مشخص کردند که نزول بیضه به داخل کیسه اسکروتوم در اثر جمع شدن بافت گوبرناکولوم است. در این زمان تکثیر

فهرست منابع

۱. عزت پور، م. (۱۳۸۲): پرورش گوسفند و بز بومی ایران، ناشر مؤلف، صفحات: ۱۲۸-۱۲۵.
۲. قاضی، س.ر.، رادمهر، ب. و رشیدی، ا.ه. (۱۳۷۲): جنین‌شناسی حیوانات اهلی، مکانیسم‌های رشد تکاملی و ناهنجاری‌ها، چاپ اول، انتشارات دانشگاه شیراز، صفحات: ۵۹۸-۵۹۵.
3. Abdel-Raouf, M. (1974): The development of the fetal testis in the buffalo. Anta. Ent., 144: 227-236.
4. Backhouse, K.M. (1982): Development & descent of the testis. European Journal of Pediatrics, 139(4): 249-252.
5. Brauer, P.R. (2004): Human Embryology. Hankey & Belfus, Canada, pp: 43-45.
6. Carlson, B.M.(2004): Human Embryology and Developmental Biology. 3rd ed., Mosby, London, pp: 412-419.

7. Dyce, K.M., Sack, W.O. and Wernsing, C.J.G. (2002): Textbook of Veterinary Anatomy. 3rd ed., Philadelphia, pp: 168-171.
8. Evans, H.E. and Sack, W.O. (1973): Prenatal development of domestic and laboratory mammals. Anat. Histol. Embryol., 2: 11-45.
9. Fallat, M.E., Williams, M.P.L., Farmer, P.J. and Hutson, M. (2004): Histologic evaluation of inguinoscrotal migration of the gubernaculum in rodents during testicular descent and its relationship to the genitorfemoral nerve. Pediatric Surgery int. J., 7(4): 265-270.
10. Fentener, V., Vlissingen, J.M., Koch, C.A., Delpech, B. and Wensing, C.J. (1989): Growth and differentiation of the gubernaculum testis during testis descent in the pig. J Urol., 142(3): 837-845.
11. Fletcher, th.F. and Weber, A. (2004): Veterinary Anatomy, Mosby, London, pp: 42-44.
12. Gall, C.F., Stier, C.H. and Fraham, K. (1994): Age estimation of goat fetus. Small Rum Res., 14: 91-94.
13. Getty, R., Sisson, S. and Grossman, J.D. (1975): The Anatomy of the Domestic Animals. 5th ed., W.B. Saunders, pp: 937-954.
14. Hughes, I.A. (2001): Sex differentiation. Endocrinology, 142(8): 3281-3287.
15. Klönisch, T. and Flower, P.A. (2004): Molecular and genetic regulation of testis descent and external genital development. Development Biology, pp: 270.
16. Malas, M.A., Sulak, O. and Ozturk, A. (1999): The growth of the testes during the fetal period. BJU international, 84: 689-692.
17. Moore, K.L. and Persand, T.V.N. (2003): The Developing Human. 7th ed., Saunders, London, pp: 304-324.
18. Nickle, R., Schummer, A. and Seiferle, E. (1986): The Viscera of the Domestic mammals. 2nd ed., Verlag Paul Parey Hamburg, pp: 333-334.
19. Noden, D. and Lahunta, A. (1985): The Embryology of Domestic Animals .Williams & Winkins, pp: 323-326.
20. Persaud, M. (2003): The Development of Human. 7th ed., Saunders, pp: 323-324.
21. Sadler, T.W. (2004): Langman's Medical Embryology. 9th ed., Lippincott, pp: 319-343.
22. Satoh, M. (1994): Histogenesis & organogenesis of the gonads in human embryos. Journal of Medical Electron Microscopy, 27(3-4): 254-256.
23. Soder, O. (2007): Sexual dimorphism of gonadal development. Best Practice and Research, 21(3): 381-391.
24. Van der schoot, P. (2000): Doubts about the first phase of testis descent in the rat as a valid concept. Pubmed, 45: 345-349.

Vet. J. of Islamic Azad Uni. Tabriz Branch. 3, 4: 619-628, 2010

Macroscopic study of testicular descent in caprine fetus

Hejazi, S.S.^{1*}, Gilanpour, H.²

1-Department of Basic Science, Faculty of Veterinary Medicine, Islamic Azad University-Tabriz Branch, Tabriz, Iran

2-Department of Basic Science, Faculty of Specialized Veterinary Science, Islamic Azad University- Science & Research Branch, Tehran, Iran

*Corresponding author's email: Dr.hejazi@iaut.ac.ir

(Received: 2009/1/3, Accepted: 2010/5/24)

Abstract

In this study, fetus samples were collected randomly from 200 pregnant goats which were slaughtered at Tabriz abattoir during autumn. The age of collected fetuses was calculated by the formula $X=2.74 Y+30.15$ proposed by Gull et al. After opening the abdominal cavity of the fetuses at different ages, the location of the testicles in the abdominal cavity and the time of their descent into the scrotum were investigated. Macroscopic studies indicated that the first testicular migration coincides with mesonephrous degeneration in 45 days old fetuses. At the age of 59 days, the mesonephrous is completely diminished and the remains of the mesonephric duct changed to epididymis. At this age, the gubernacular tissue is inflated and expanded. In days 89, testis is seen in the middle of the inguinal canal and until day 106 of pregnancy it descends from final $\frac{1}{3}$ of the inguinal canal into the opening of the scrotum. At the age of 153 days (birth time) complete descent of the testis into the scrotum takes place. On the basis of the results of the present study it can be concluded that the location of testis in the goat is similar to cattle, sheep, horse and humans at birth and its descent into scrotum follows retraction and degeneration of the gubernacular tissue.

Keywords: Caprine, Testis, Fetus, Migration