

بررسی هیستومورفومتريک جزایر لوزالمعده اردک بالغ بومی غرب ایران

بهزاد مبینی^{*۱}

۱. گروه علوم پایه، دانشکده دامپزشکی، دانشگاه آزاد اسلامی واحد شهرکرد، شهرکرد، ایران
* نویسنده مسئول مکاتبات: dr.mobini@gmail.com
(دریافت مقاله: ۸۶/۸/۱۰، پذیرش نهایی: ۸۷/۲/۳۰)

چکیده

هدف از این مطالعه، تعیین قطر و تعداد جزایر لوزالمعده در اردک می‌باشد. لوزالمعده اردک‌های نر و ماده بالغ بومی نواحی غربی ایران با میانگین سنی ۲۶ تا ۳۰ هفته با استفاده از رنگ آمیزی‌های هماتوکسیلین-ائوزین و اختصاصی، تحت میکروسکوپ نوری و میکرومتر مدرج خطی چشمی مورد مطالعه هیستومورفومتريک قرار گرفتند. قطر جزایر لوزالمعده بین ۶۵/۷ تا ۱۱۵/۲ میکرون به‌دست آمد به‌طوری‌که اردک‌های ماده دارای جزایر کمتر ($2/74 \pm 42/87$) و با قطر بیشتر (۹۵/۹ میکرون) ولی اردک‌های نر دارای جزایر بیشتر ($3/21 \pm 57/13$) و با قطر کمتر (۸۳/۵ میکرون) می‌باشند. کمترین تعداد جزایر با بیشترین قطر در لوب شکمی لوزالمعده اردک‌های ماده و بیشترین تعداد جزایر با کمترین قطر در لوب شکمی لوزالمعده اردک‌های نر مشاهده گردید. در مجموع می‌توان نتیجه گرفت که قطر و تعداد جزایر لوزالمعده اردک در قسمت‌های مختلف غده در هر دو جنس متفاوت است و بین آن‌ها حالت عکس وجود دارد.

مجله علوم تخصصی دامپزشکی، دانشگاه آزاد اسلامی واحد تبریز، ۱۳۸۶، دوره ۱، شماره ۴، ۲۳۵-۲۳۸.

کلمات کلیدی: هیستومورفومتريک، لوزالمعده، اردک‌های غرب ایران

مقدمه

تعدادشان به بیش از یک میلیون می‌رسد (۱۸). با توجه به متفاوت بودن شکل غده از لحاظ آناتومیکی، نام‌گذاری قسمت‌های مختلف غده و تفاوت‌های فیزیولوژیک و هورمونی موجود بین بدن پرنده و پستاندار از جمله این‌که گلوکاگون نقش اصلی تنظیم قندخون را در بدن پرنده‌ها اعمال می‌کند (۲) و از آن‌جا که مطالعات مورفومتريک صورت گرفته بر روی قطر و تعداد جزایر درون‌ریز لوزالمعده محدود به انسان (۱۱)، اسب (۹)، گوسفند (۵)، گاو (۱۰)، سگ (۱۵) و موش صحرايي (۸) بوده است و در پرنده‌ها به‌ویژه اردک مطالعه مشابهی در این زمینه صورت نپذیرفته بود، لذا این بررسی به منظور تعیین قطر

اهمیت لوزالمعده در بدن از سال‌ها قبل مشخص شده است (۱۲). این غده علاوه بر ترشح خارجی که شیره لوزالمعده را تشکیل می‌دهد و در هضم چربی، پروتئین و قندها نقش اساسی دارد، دارای توده‌های سلولی نامنظمی به‌نام جزایر لانگرهانس می‌باشد. این توده‌ها در بین ساختارهای ترشحي لوزالمعده پراکنده و به قطر ۰/۱ تا ۰/۵ میلی‌متر می‌باشند (۱). جزایر نقش کلیدی در تنظیم متابولیسم مواد مغذی بر عهده دارند (۱۷). آن‌ها در انسان در حدود ۱٪ غده را اشغال و

و تعداد جزایر درون ریز در قسمت‌های مختلف غده در اردک‌های بالغ بومی غرب ایران انجام گرفته است.

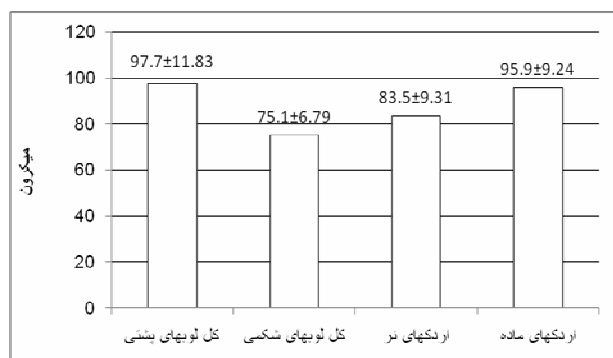
مواد و روش کار

برای این تحقیق ۶ جفت اردک نر و ماده بومی نواحی غربی ایران (۳) با میانگین سنی ۲۶ تا ۳۰ هفته انتخاب شدند. پس از کشتن حیوانات به‌روش انسانی، بدون آسیب رساندن به لوزالمعده و ارگان‌های مجاور آن، غدد از بدن خارج و بلافاصله با فرمالین بافری ۱۰ درصد تثبیت شدند. مطابق روش‌های متداول بافتی، از نمونه‌ها برش‌های متوالی ۵ میکرونی تهیه و بر روی آن‌ها رنگ‌آمیزی‌های هماتوکسیلین-ائوزین و مالدونادو (۱۳) انجام گرفت. مطالعات مورفومتريک شامل تعیین قطر جزایر درون ریز غده با استفاده از میکرومتر مدرج خطی چشمی به‌روش استاندارد میکرومتری (پس از کالیبره کردن میکرومتر مدرج ۱۰ خطی در میکروسکوپ، فاصله بین هر ۲ خط در استفاده از عدسی ۴، ۱۰، ۴۰ و ۱۰۰ میکروسکوپ به‌ترتیب ۲۵، ۱۰، ۲/۵ و ۱ میکرون محاسبه شده است به‌طوری‌که طول کل میکرومتر در عدسی شیئی ۴ میکروسکوپ ۲۵۰ میکرون، در عدسی شیئی ۱۰ میکروسکوپ ۱۰۰ میکرون، در عدسی شیئی ۴۰ میکروسکوپ ۲۵ میکرون و در عدسی شیئی ۱۰۰ میکروسکوپ ۱۰ میکرون می‌باشد) و نیز تعداد آن‌ها در کل یک لام، در تمام برش‌ها و مربوط به همه قسمت‌های مختلف غده (لوب‌های شکمی و لوب‌های پشتی) شمارش سپس بین نرها، ماده‌ها و نیز لوب‌های پشتی و شکمی غده درصد فراوانی جزایر محاسبه گردید. نتایج به‌دست آمده توسط آزمون آنالیز واریانس یکطرفه One-way ANOVA و مقایسه میانگین‌های دانکن Duncan's multiple range و با استفاده از نرم افزار SPSS نسخه ۱۲ تحت ویندوز XP مورد تجزیه و تحلیل قرار گرفت.

نتایج

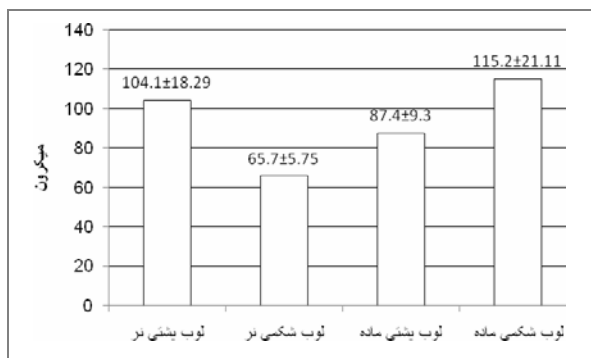
تعداد و ابعاد جزایر درون ریز در قسمت‌های مختلف غده و نیز جنس‌های مختلف، متفاوت بود. قطر جزایر در کل

لوب‌های پشتی لوزالمعده اردک‌های تحت مطالعه ۹۷/۷±۱۱/۸۳ میکرون ولی در لوب‌های شکمی ۷۵/۱±۶/۷۹ میکرون به‌دست آمد ولی این اختلاف معنی‌دار نمی‌باشد. اگرچه قطر جزایر در اردک‌های ماده ۹۵/۹±۹/۲۴ میکرون ولی در اردک‌های نر ۸۳/۵±۹/۳۱ میکرون بوده ولی بین این دو اختلاف معنی‌داری مشاهده نگردید (نمودار ۱).



نمودار ۱- میانگین قطر جزایر درون ریز غده در قسمت‌ها و نیز جنس‌های مختلف اردک‌های تحت مطالعه

اختلاف معنی‌داری بین قطر جزایر موجود در لوب‌های شکمی لوزالمعده اردک‌های ماده (۱۱۵/۲±۲۱/۱۱ میکرون) و نر (۶۵/۷±۵/۷۵ میکرون) و نیز قطر آن‌ها در لوب‌های پشتی ماده‌ها (۸۷/۴±۹/۳ میکرون) با نرها (۱۰۴/۱±۱۸/۲۹ میکرون) مشاهده نگردید (نمودار ۲).



نمودار ۲- میانگین قطر جزایر درون ریز در لوب‌های مختلف لوزالمعده اردک‌های تحت مطالعه

از نظر آماری اختلاف معنی‌داری بین درصد تعداد جزایر لوزالمعده اردک‌های نر (۵۷/۱۳±۳/۲۱) با ماده (۴۲/۸۷±۲/۷۴) و نیز بین جزایر موجود در کل لوب‌های شکمی

شکمی به کل غده (۳۸/۲) می‌باشد (۴)، لذا به‌نظر می‌رسد اندازه بزرگ‌تر جزایر درون‌ریز در لوب‌های پشتی لوزالمعده اردک، به‌علت طول بیشتر این لوب نسبت به لوب شکمی بوده، از طرفی اندازه کوچک‌تر جزایر با تعداد بالاتر در لوب شکمی غده، مربوط به کمتر بودن طول این لوب باشد.

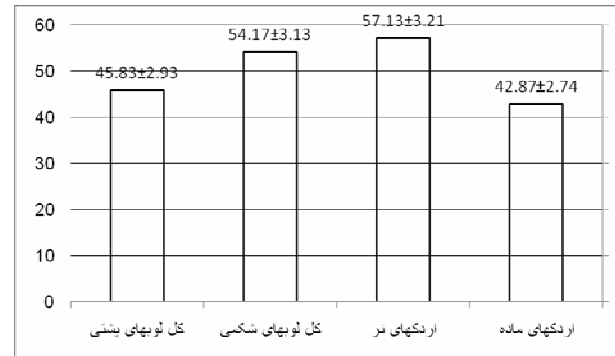
قطر جزایر در اردک‌های ماده بیشتر از نرهاست در حالی‌که تعداد جزایر در اردک‌های نر بیشتر از ماده‌هاست. از طرفی با مقایسه نتایج تعداد و قطر جزایر درون‌ریز بین لوب‌های شکمی و پشتی غده، به رابطه عکسی که بین تعداد و قطر جزایر در لوب‌های شکمی و پشتی غده و نیز بین اردک‌های نر و ماده وجود دارد می‌توان پی برد.

در این تحقیق قطر جزایر لوزالمعده در قسمت‌های مختلف غده متفاوت بود که با یافته‌های حاصل از مطالعه لوزالمعده گوسفند (۵) و شتر (۱۶) مطابقت دارد. در این تحقیق قطر جزایر لوزالمعده در اردک بین ۶۵/۷ تا ۱۱۵/۲ میکرون به‌دست آمد. این در حالی است که قطر جزایر در بوقلمون بین ۹۴/۹۶ تا ۱۵۴/۸۴ (۶) و در غاز ۷۴/۲ تا ۱۲۹/۷ (۱۴) بوده است. با مقایسه نتایج فوق مشاهده می‌شود که اردک دارای کوچک‌ترین قطر جزایر لوزالمعده در بین سایرین می‌باشد. با در نظر گرفتن وزن بدن (۱۴۳۸ گرم) و نیز وزن غده (۲/۵۸ گرم) در اردک (۴) و مقایسه آن با سایرین، احتمال می‌رود کمتر بودن وزن بدن و به‌دنبال آن وزن غده، علت اصلی کمتر بودن قطر جزایر درون‌ریز در اردک‌ها باشد. قطر جزایر در گوسفند بین ۵۱/۰۱ تا ۹۶/۰۹ (۵)، در سگ ۵۰ تا ۳۷۰ (۱۵)، در گاو ۲۵ تا ۲۰۰ (۷) و ۱۰ (۱)، در اسب ۶۰ تا ۱۲۰ (۹) و در انسان بین ۱۲۱ تا ۲۴۲/۵ میکرون (۱۱) گزارش شده است.

تشکر و قدردانی

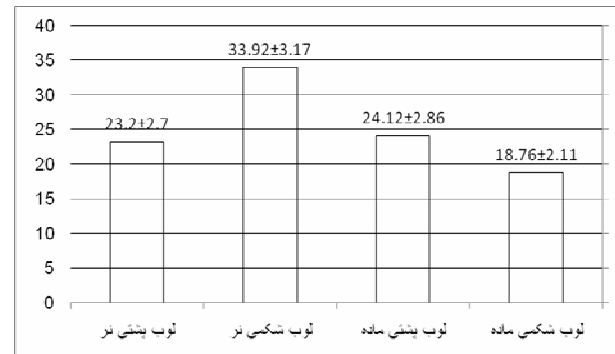
بدینوسیله از دانشگاه آزاد اسلامی واحد شهرکرد تشکر و قدردانی می‌شود.

با کل لوب‌های پشتی (۵۴/۱۷±۳/۱۳) مشاهده نگردید (نمودار ۳).



نمودار ۳- میانگین تعداد جزایر درون‌ریز غده در قسمت‌ها و نیز جنس‌های مختلف اردک‌های تحت مطالعه

بین درصد تعداد جزایر موجود در لوب‌های شکمی (۳۳/۹۲±۳/۱۷) و پشتی (۲۳/۲±۲/۷) لوزالمعده نرها در مقایسه با لوب‌های شکمی (۱۸/۷۶±۲/۱۱) و پشتی (۲۴/۱۲±۲/۸۶) ماده‌ها اختلاف معنی‌داری مشاهده نگردید (نمودار ۴).



نمودار ۴- میانگین تعداد جزایر درون‌ریز در لوب‌های مختلف لوزالمعده اردک‌های تحت مطالعه

بحث و نتیجه‌گیری

در این تحقیق، بیشترین قطر جزایر در لوب‌های پشتی لوزالمعده اردک‌های تحت مطالعه مشاهده گردید. با توجه این‌که در اردک طول لوب پشتی غده (۸/۸۱ سانتی‌متر) بیشتر از طول لوب شکمی (۵/۴۶ سانتی‌متر) بوده و از طرفی نسبت طول لوب پشتی به کل غده (۶۱/۸) بالاتر از نسبت طول لوب

فهرست منابع

۱. امری، ع. (۱۳۴۶): بافت‌شناسی دامپزشکی، جلد دوم، انتشارات دانشگاه تهران، صفحات: ۱۵۲-۱۴۹.
۲. پناهی دهقان، م.ر.، رسول نژاد فریدونی، س.، زنده روح کرمانی، ر.، مدیر صانعی، م.، معافی، م.، میرسلیمی، س.م. و نیک‌نفس، ف. (۱۳۷۴): فیزیولوژی پرندگان، چاپ اول، انتشارات سازمان اقتصادی کوثر، صفحه: ۴۲۳.
۳. سعادت نوری، م. (۱۳۶۲): شناسایی و طبقه‌بندی اردک‌های ایران. مجله مزرعه، شماره ۲، صفحات: ۱۱-۱۵.
۴. مبینی، ب. (۱۳۸۵): مطالعه ماکروسکوپی لوزالمعده در بوقلمون و مقایسه آن با اردک و غاز. طرح تحقیقاتی دانشگاه آزاد اسلامی شهرکرد.
۵. مبینی، ب. و تجلی، م. مطالعه هیستومورفولوژیک و مورفومتریک لوزالمعده گوسفند نر نژاد مهربان. مجله دانشکده دامپزشکی دانشگاه تهران، پذیرش شده جهت چاپ در سال ۱۳۸۷.
۶. مبینی، ب. و گیلان‌پور، ح. (۱۳۸۵): ارزیابی کمی غده لوزالمعده بوقلمون. مجله علوم دامپزشکی ایران، سال ۳، شماره ۲، صفحات: ۴۹۸-۴۹۳.
7. Bloom, W. and Fawcett, D.W. (1975): A Text Book of Histology. 10th ed., W. B. Saunders Co. Philadelphia, pp: 726-742.
8. Bonner- Weir, S. and Orci, L. (1982): New perspectives on the microvasculature of the islets of Langerhans in the rat. *Diabetes*, 31: 883-339.
9. Furuoka, H., Ito, H., Hamada, M., Suwa, T., Satoh, H. and Itakura, C. (1988): Immunocytochemical component of endocrine cells in pancreatic islets of horses. *Jpn. J. Vet. Sci.*, 51(1): 35-43.
10. Galabova, R. and Petkov, P. (1975): Electron microscopy of the endocrine pancreas of cattle (*Bos taurus L.*). *Acta Anat.*, 92: 560-569.
11. Grube, D. and Weimann, J. (1985): Cellular organization of human pancreatic islets. *Acta Endocrinol.* 267 [Suppl]: 45
12. Langerhans, P. (1937): Contributions to the microscopic anatomy of the pancreas. *Bull. Inst. History med.*, 5: 1-39.
13. Luna, L.G. (1968): Manual of Histologic Staining Methods of the Armed Forces Institute of Pathology. 3rd ed., Mc Graw- Hill Book. New York, pp: 87, 88, 94, 106, 107.
14. Mobini, B. and Khaksar, Z. (2007): Histomorphometrical study on pancreas of goose. *Indian Veterinary Journal*, 84: 1335- 1336.
15. Redecker, P., Seipelt, A., Jorns, A., Bargsten, G. and Guube, D. (1992): The microanatomy of canine islets of Langerhans: implication for intraislet regulation. *Anat. Embryol.*, 185: 131-141.
16. Tadjalli, M. and Meamary, A. (1998): Histological and histochemical studies on pancreas of camels (*Camelus dromedarius*). *J. Camel Practice and Research*, 5(1): 61-66.
17. Trimble, E.R. and Renold, A.E. (1981): Ventral and dorsal areas of rat pancreas: islet hormone content and secretion, *Amer. J. Physiol.*, 240: E 422-E 427.
18. Weir, G.C. and Bonner-Weir, S. (1990): Islets of Langerhans: the puzzle of intraislet interactions and their relevance to diabetes. *J. Clin. Invest.*, 85: 983-987.